

## Abklärung einer Lymphozytose

R. Zehhäusern, P.-Y. Lovey und M. Stalder, CONSILIA, Sitten

### EINLEITUNG

Die Lymphozyten machen beim erwachsenen Menschen normalerweise 25-40% der Gesamtleukozytenzahl aus. Die Blutlymphozyten entsprechen nur etwa 4% des gesamten Lymphozytenpools, 70% aller Lymphozyten finden sich in den lymphatischen Organen (Lymphknoten, Milz, Tonsillen, Thymus, darmassoziiertes lymphatisches Gewebe), 10% im Knochenmark und 15% in übrigen Geweben. Im peripheren Blut zirkulieren mehrheitlich T-Lymphozyten (70-80%), neben B-Lymphozyten (10-15%) und natürlichen Killerzellen, lichtmikroskopisch sind sie nicht zu unterscheiden.

Das Blutbild ist eine der häufigsten Laboruntersuchungen im klinischen Alltag. Mit den heute zur Verfügung stehenden Analysegeräten ist eine Leukozytose respektive Lymphozytose zuverlässig erfassbar. Der Kliniker ist entsprechend häufig mit einer unklaren Lymphozytose konfrontiert.

### DEFINITION DER LYMPHOZYTÖSE

Eine *absolute* Lymphozytose beim Erwachsenen liegt vor bei Lymphozyten  $> 4 \times 10^9/l$  (entsprechend 4000/ $\mu l$ ). Bei Kindern ist die normale Lymphozytenzahl physiologisch höher (absolute Lymphozytose  $> 7 \times 10^9/l$ ). Eine *relative* Lymphozytose ist definiert als ein mehr als 50%iger Lymphozytenanteil an der Gesamtleukozytenzahl.

### ABKLÄRUNG BEI LYMPHOZYTÖSE

Eine markante oder persistierende *absolute* Lymphozytose muss abgeklärt werden. Das Alter des Patienten, die Anamnese, der klinische Status (Lymphadenopathie, Splenomegalie), das Hämogramm (Anämie, Thrombopenie, Neutropenie) sind dabei wegweisende Informationen.

Primäre Lymphozytosen	<ul style="list-style-type: none"> <li>Maligne lymphoproliferative Erkrankungen             <ul style="list-style-type: none"> <li>Akute lymphatische Leukämie</li> <li>Chronische lymphatische Leukämie</li> <li>Prolymphozytenleukämie</li> <li>Haarzelleukämie</li> <li>Lymphome mit leukämischer Ausschwemmung</li> </ul> </li> </ul>
Sekundäre Lymphozytosen	<ul style="list-style-type: none"> <li>Virusinfektionen: Ebstein-Barr Virus, Zytomegalie, HIV, Toxoplasma gondii, Herpesviren, Hepatitisviren</li> <li>Bordetella pertussis</li> <li>Stresslymphozytosen: kardial, Sepsis, Trauma etc.</li> <li>Chronisch-entzündliche Erkrankungen: Sarkoidose, Wegener Granulomatose</li> <li>Autoimmunerkrankungen: Rheumatoide Arthritis</li> <li>Nikotinabusus, nach Splenektomie</li> </ul>

Tabelle 1 : Ursachen absoluter Lymphozytosen

**Blutausstrich:** Als Erstes werden die Zellen im Lichtmikroskop morphologisch beurteilt. Normale Lymphozyten sind klein, 8-12  $\mu m$ , rund oder oval, die Kerne dicht gepackt mit Chromatin und nehmen 90% der Zelloberfläche ein. Die erfahrene Laborantin oder der Hämatologe erkennen reaktiv veränderte Lymphozyten, Lymphoblasten oder Charakteristika für lymphoproliferative Prozesse und veranlassen die weiterführende Diagnostik bei Verdacht auf eine maligne Hämatoopathie.

**Immunphänotypisierung der peripheren Lymphozyten:** Je nach Subpopulation, Reife- und Aktivitätszustand exprimieren normale und pathologische Lymphozyten verschiedene Oberflächenantigene (CD). Mittels monoklonaler mit Fluorochromen markierter Antikörper können diese Antigene im Durchflusszytometer nachgewiesen werden. Es kann festgestellt werden ob eine Vermehrung von B-Lymphozyten (CD20 und/oder CD19) respektive T-Lymphozyten (CD3) vorliegt. Im Falle einer B-Zell Lymphozytose beweist die

Leichtkettenrestriktion (d.h. Expression nur einer Leichtkette, Kappa oder Lambda) den monoklonalen, d.h. neoplastischen Ursprung der Lymphozyten. Das spezifische Muster mehrerer Antigene erlaubt die Klassifizierung zahlreicher B-Zell Neoplasien (Tabelle 2).

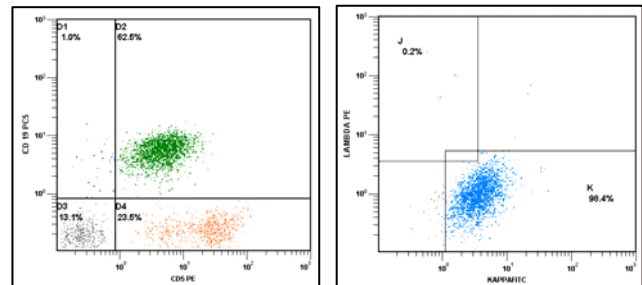
Lymphomtyp	CD20	CD5	CD10	CD23	CD 103
Chronisch lymphatische Leukämie	+	+	-	+	-
Immunozytom (Morbus Waldenström)	+	-	-	-	-
Mantelzell-Lymphom	+	+	-/+	-	-
Follikuläres Lymphom	+	-	+	-/+	-
Marginalzonen-Lymphom	+	-	-	-/+	-/+
Haarzell-Leukämie	+	-	-	-	+

Tabelle 2 : Immunphänotyp von B-Zell Neoplasien

**Knochenmarkuntersuchung:** Beurteilung der Infiltrationsdichte und der Resthämatoopoese bei Vorliegen eines lymphoproliferativen Syndroms. Bei Unklarheit bezüglich der Lymphomklassifizierung ergibt die Immunhistochemie der Biopsie zusätzliche Sicherheit.

### ZUSAMMENFASSUNG

Lymphozytosen sind häufige Laborbefunde. Mehrheitlich sind diese reaktiver Genese und reversibel. Persistierende oder ausgeprägte *absolute* Lymphozytosen müssen abgeklärt werden. Anamnese, klinischer Status, die Untersuchung des Blutaussstriches, gegebenenfalls die Immunphänotypisierung der peripheren Lymphozyten erlauben in den meisten Fällen die Diagnose oder den Ausschluss einer malignen lymphoproliferativen Erkrankung.



Immunphänotypisierung des peripheren Blutes

Bild 1: Lymphozytenpopulation positiv (grün) für CD19 (Ordinate) und CD5 (Abszisse)

Bild 2: Die Lymphozytenpopulation exprimiert leichte Ketten Typ Kappa (blau): Kappa (Ordinate), Lambda (Abszisse)

### MATERIAL

20 mL heparinisiertes Blut (Monovette® orange)  
2,5 mL Knochenmarkaspirat in Heparin  
1 EDTA-Röhrchen für das Blutbild

### TARIF

60 Punkte für den 1. Antikörper (8424.00)  
30 Punkte für jeden zusätzlichen Antikörper (8425.00)

### ANSPRECHPARTNER

Dr. Reinhard Zehhäusern reinhard.zehhaeusern@consilia-sa.ch  
Dr. Pierre-Yves Lovey pyves.lovey@consilia-sa.ch  
Dr. Michèle Stalder michele.stalder@consilia-sa.ch  
Dr. Joseph Fischer joseph.fischer@rsv-gnw.ch

### ANALYSENAUFTRAG UND TRANSPORT

CONSILIA Laboratorien und medizinische Beratung AG  
Tel.: 0848 603 603