

Cancer colorectal

Rôle de la pathologie

Dr Jolanta Gourmaud

Histocytopathologie

ICH, Sion

PRISE EN CHARGE DU PRELEVEMENT

Fixation en formol

Macroscopie

Déshydratation

Inclusion

Coupe

Coloration



H&E / COLORATION DE HEMATOXYLINE ET EOSINE

- Hematoxyline :

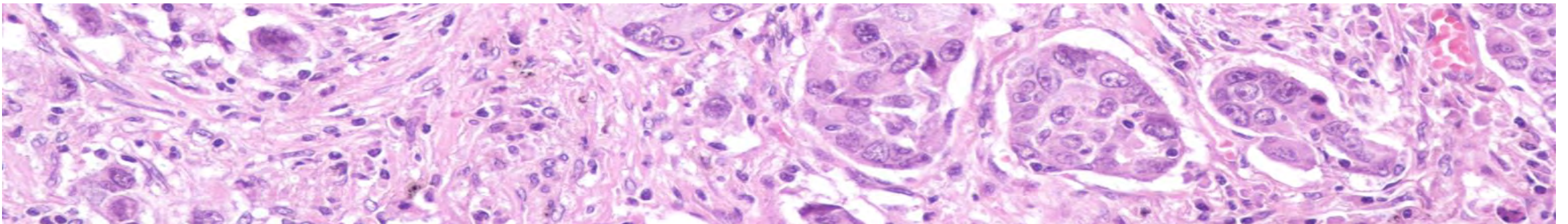
- Bleu
- Colorant basique – marque des « acides »

- Eosine :

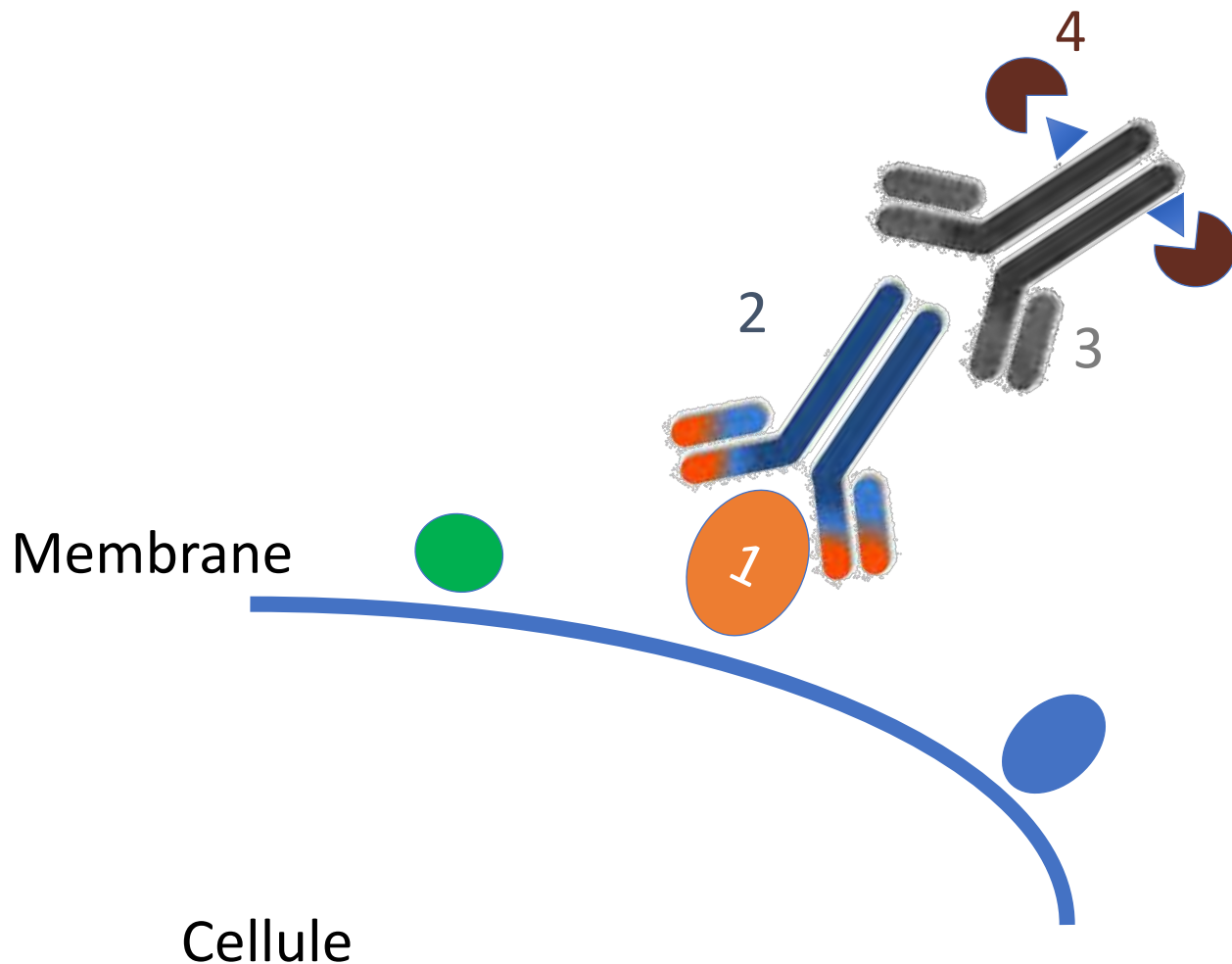
- Rose
- Colorant acide – marque des « bases »

NOYAU

CYTOPLASME



IMMUNOHISTOCHIMIE



1. ANTIGENE

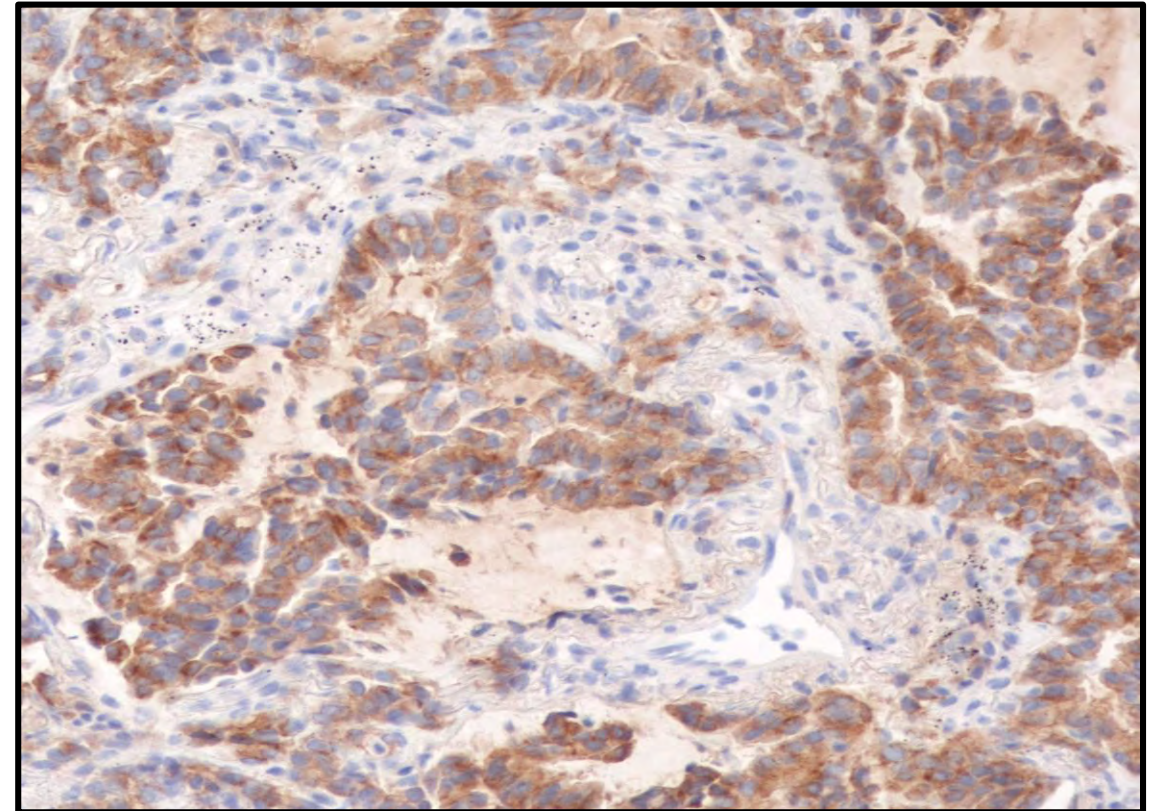
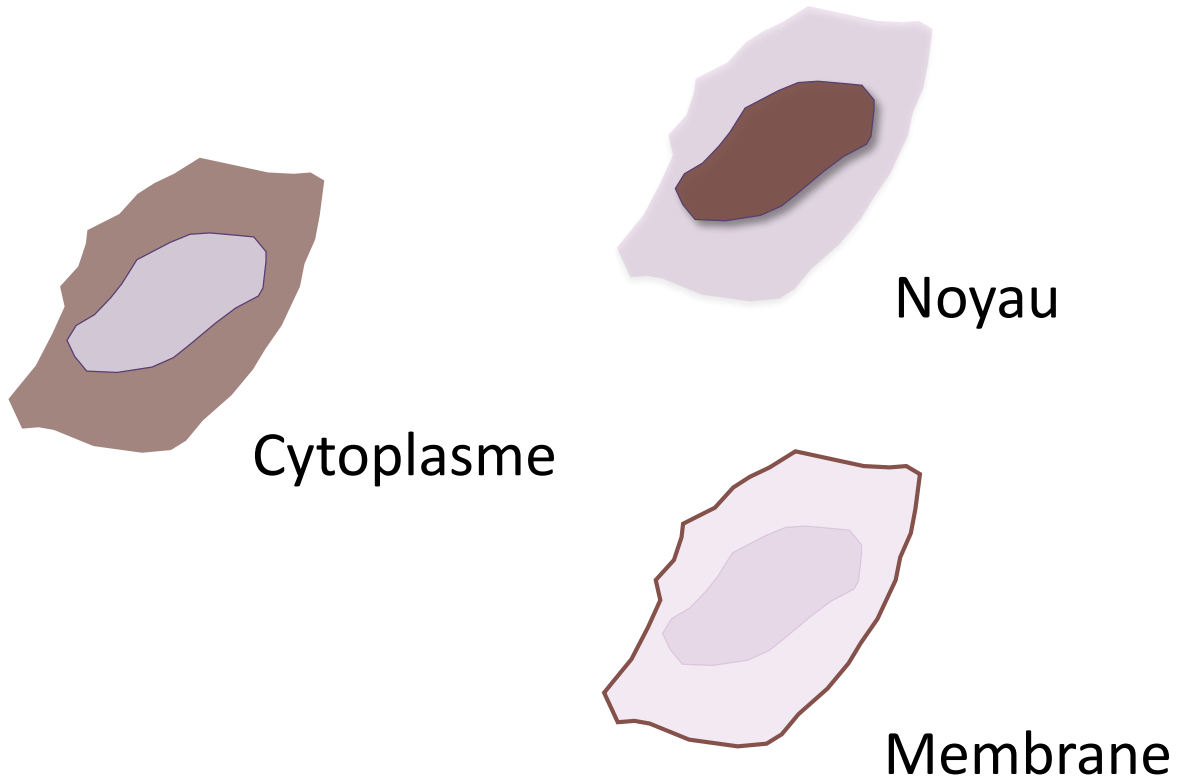
2. ANTICORPS PRIMAIRE

3. ANTICORPS SECONDAIRE

4. COLORANT (SUBSTRAT)

IMMUNOHISTOCHEMIE

- Anticorps contre un antigène spécifique (protéine)



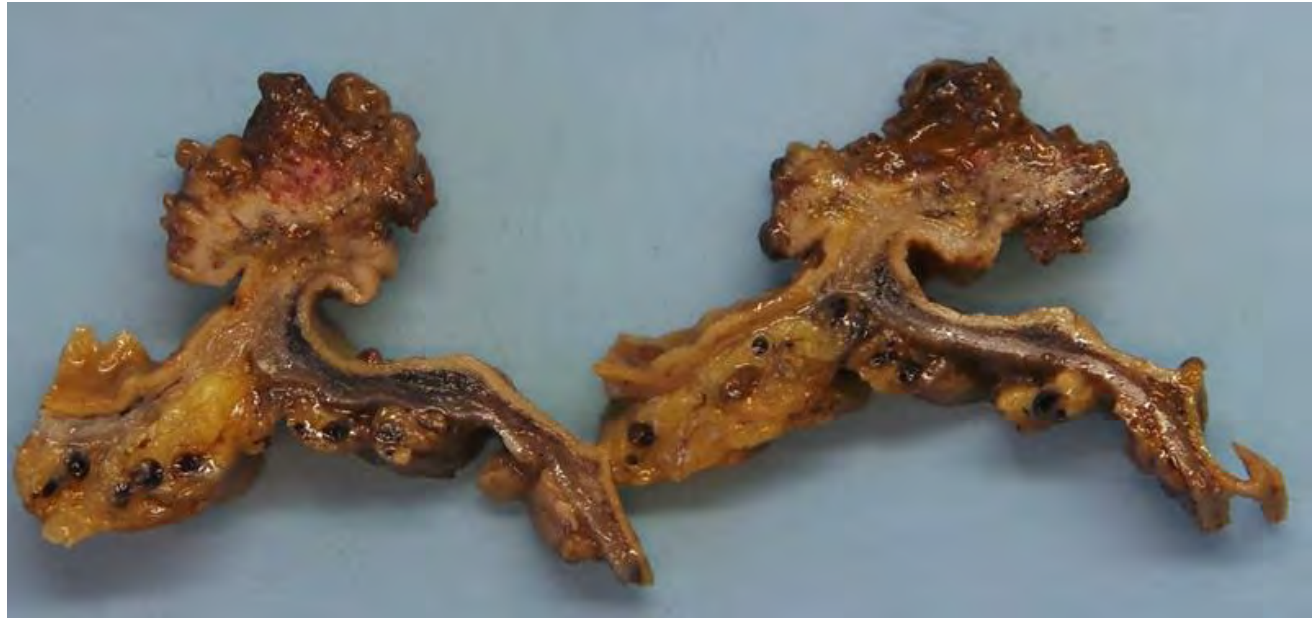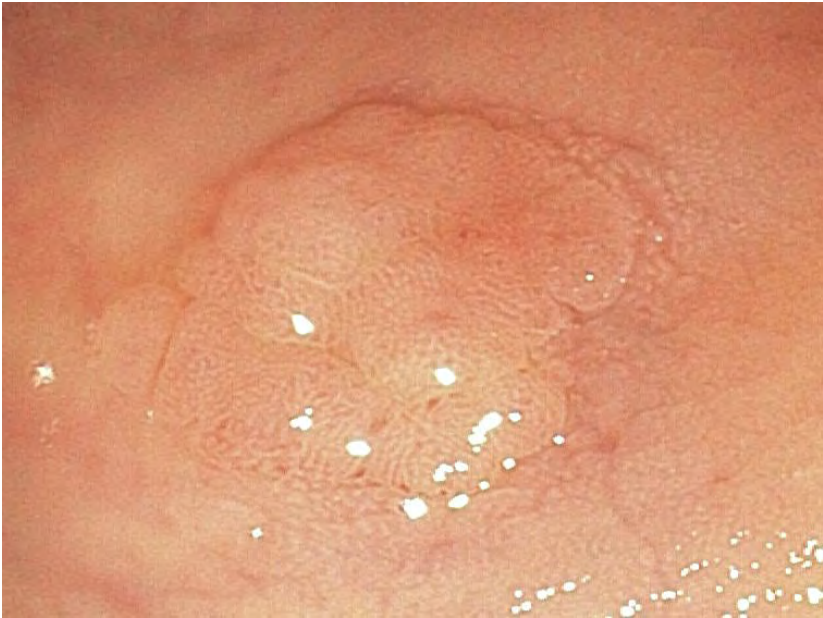Pathologie

- Histocytopathologie participe aux programmes cantonaux de dépistage du cancer du côlon (VD depuis 2016 et VS depuis 2019)
- Analyse des polypectomies, biopsies et pièces opératoires

Polypes du côlon

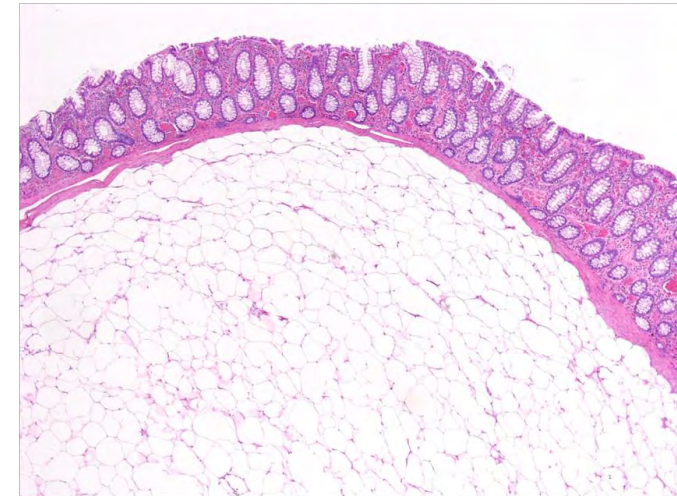
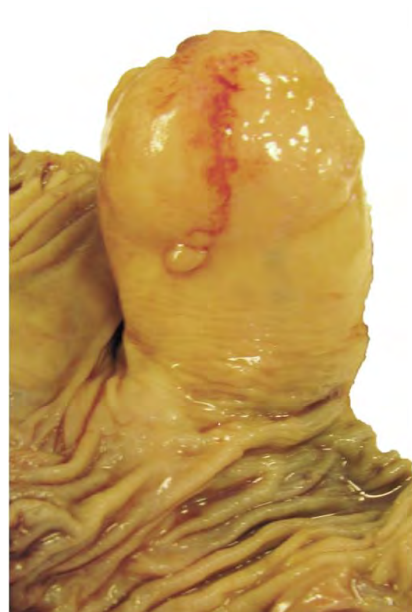Aspect macroscopique

- Polypes sessiles
- Polypes pédiculés



Pas tous pré-néoplasiques :

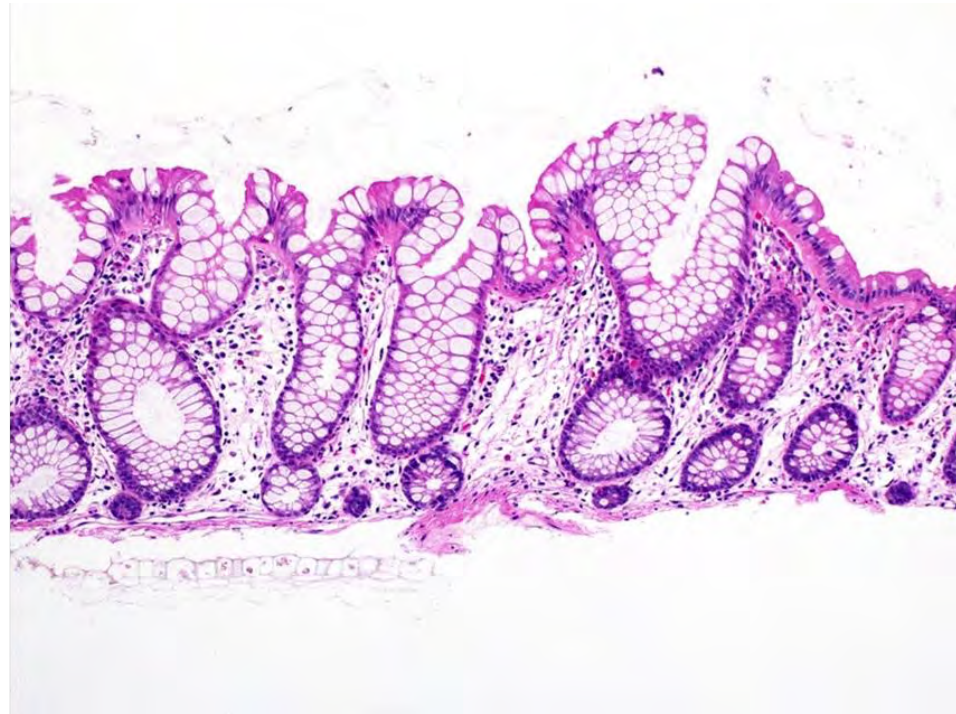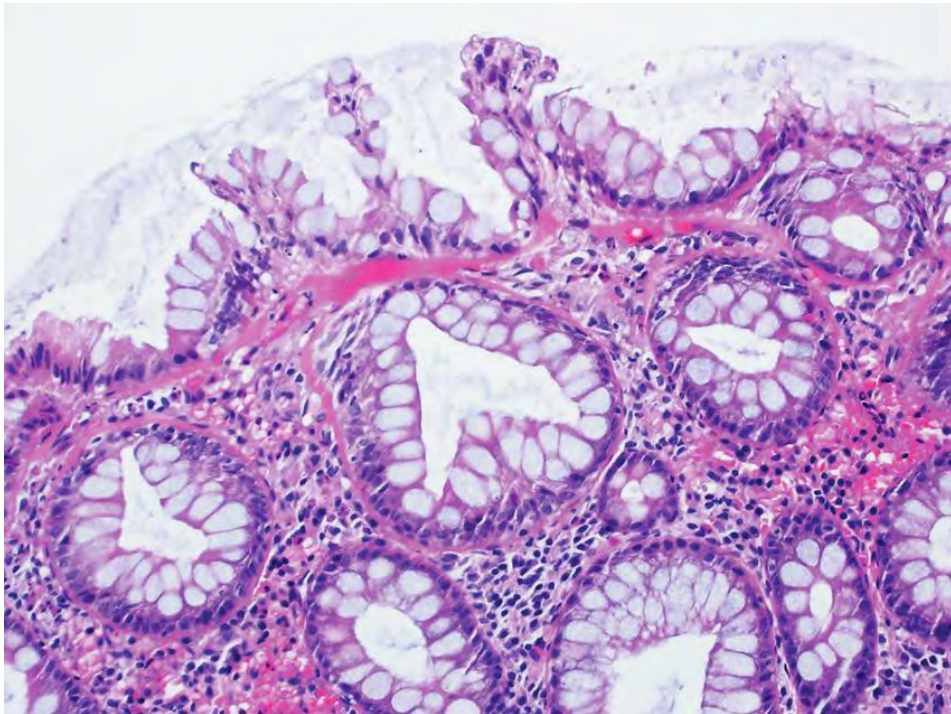
- Pseudo-polypes inflammatoires
- Prolapsus
- Polypes mésenchymateux (lipomes, léiomyomes, schwannomes...)
- Polypes hamartomateux



Lipome

Polype hyperplasique

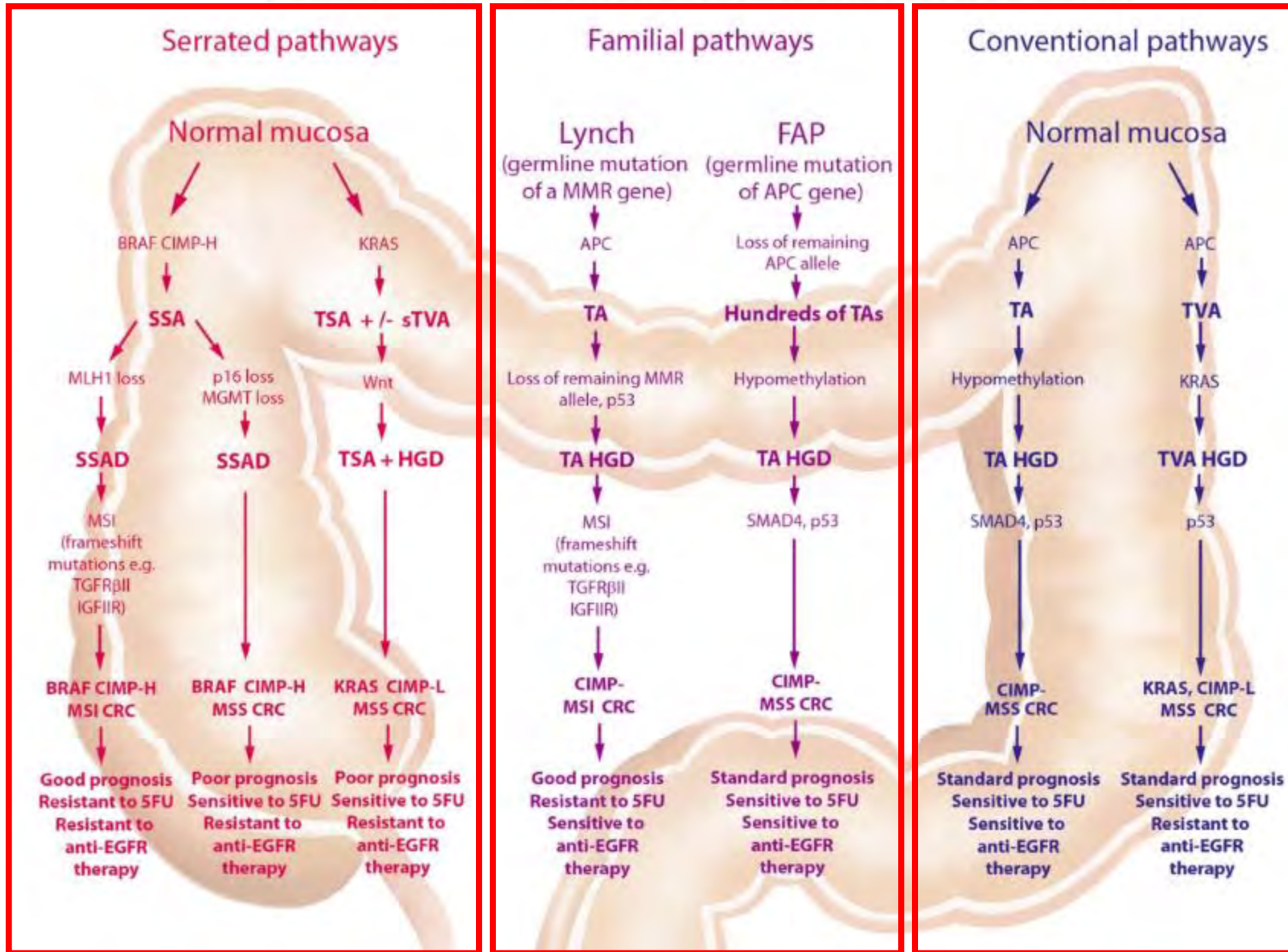
- Principalement dans le côlon gauche, sessiles, < 5 mm
- Pas de dysplasie



Lésions dentelées/festonnées:

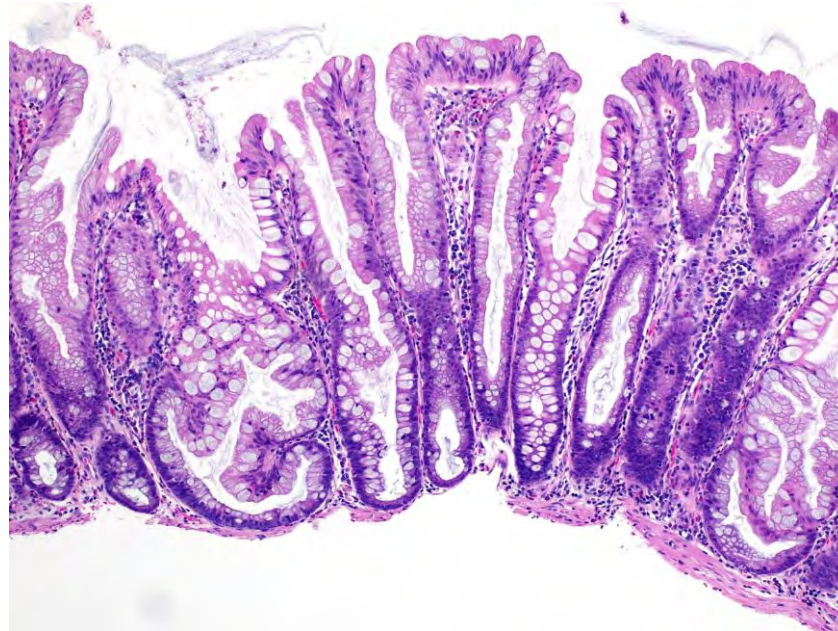
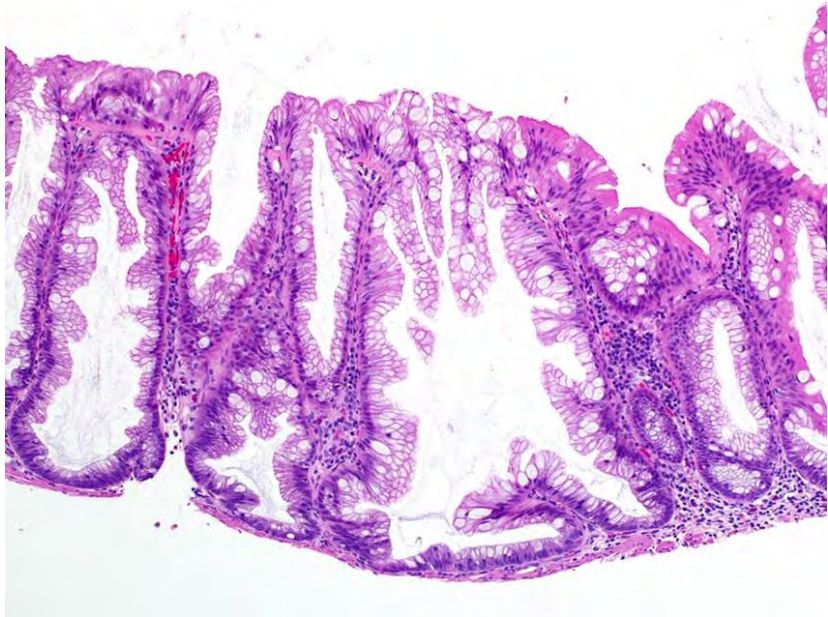1. Polype hyperplasique
2. Lésion dentelée sessile
3. Adénome dentelée traditionnel

PUTATIVE MOLECULAR PATHWAYS TO COLORECTAL CARCINOMA



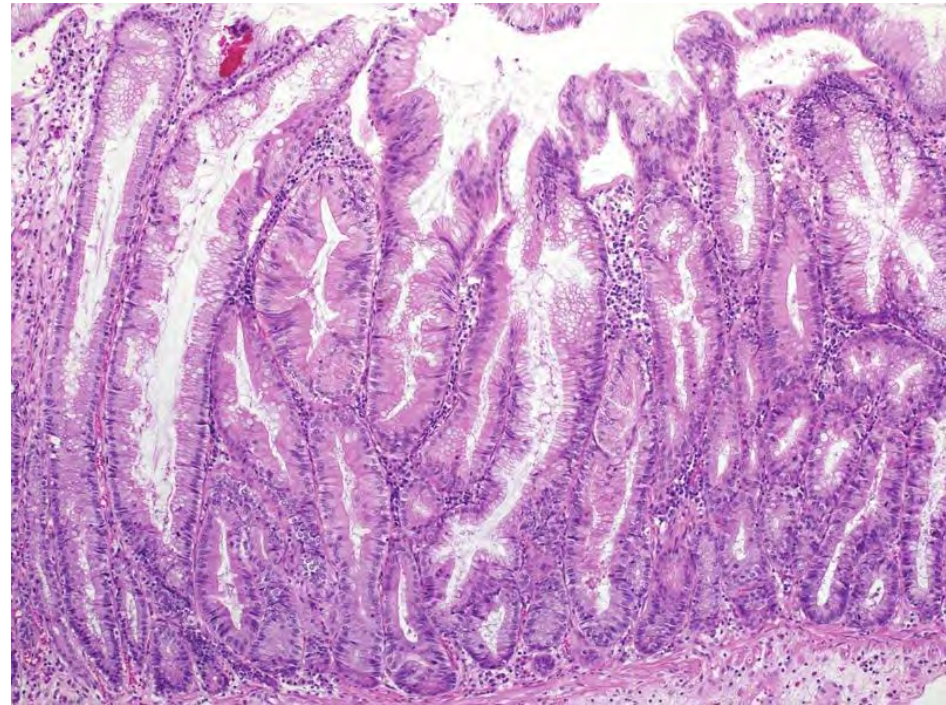
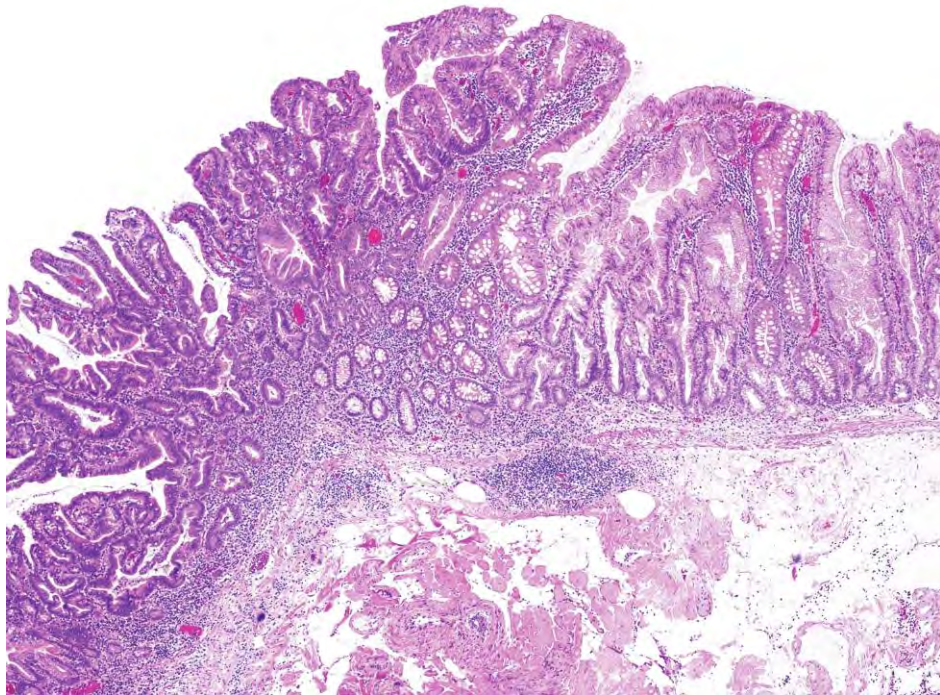
Lésion dentelée sessile (SSL)

- Appelé aussi polype ou adénome
- Lésions sessiles, principalement dans le côlon droit, > 5 mm

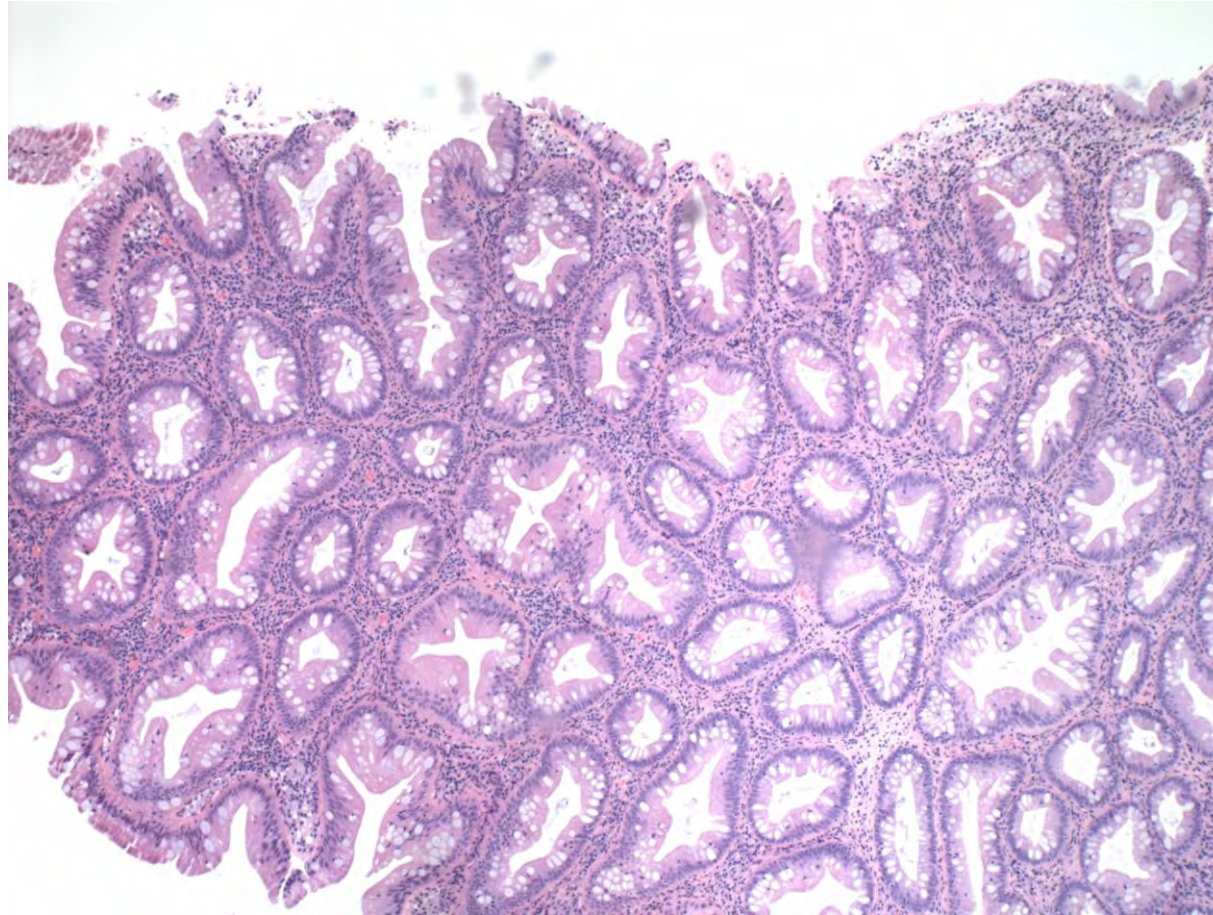


Lésion dentelé sessile

- Sans dysplasie versus avec dysplasie (à priori à ne pas grader).
- Dysplasie de type conventionnel et de type dentelée.



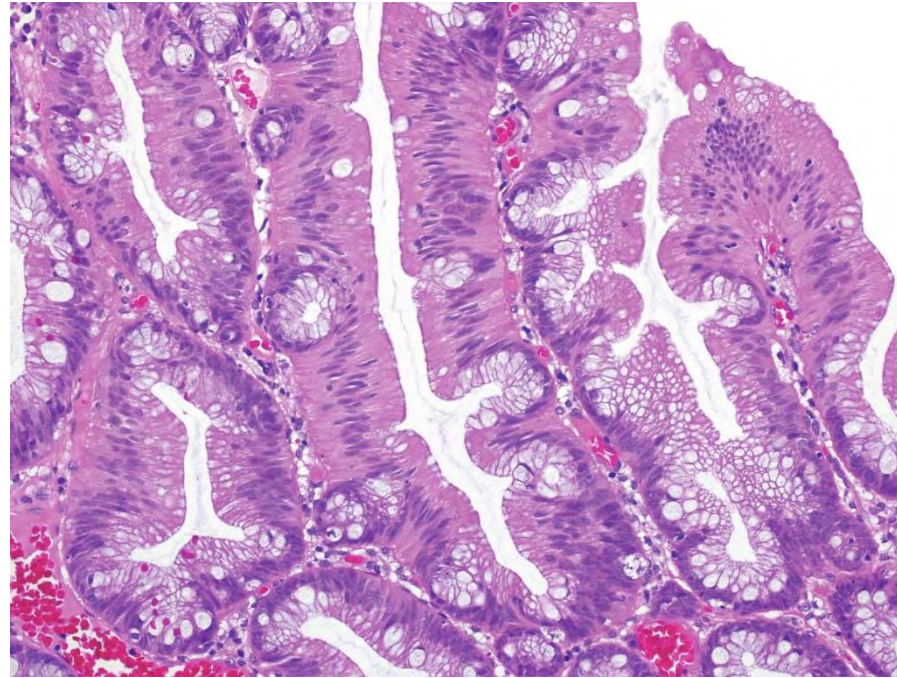
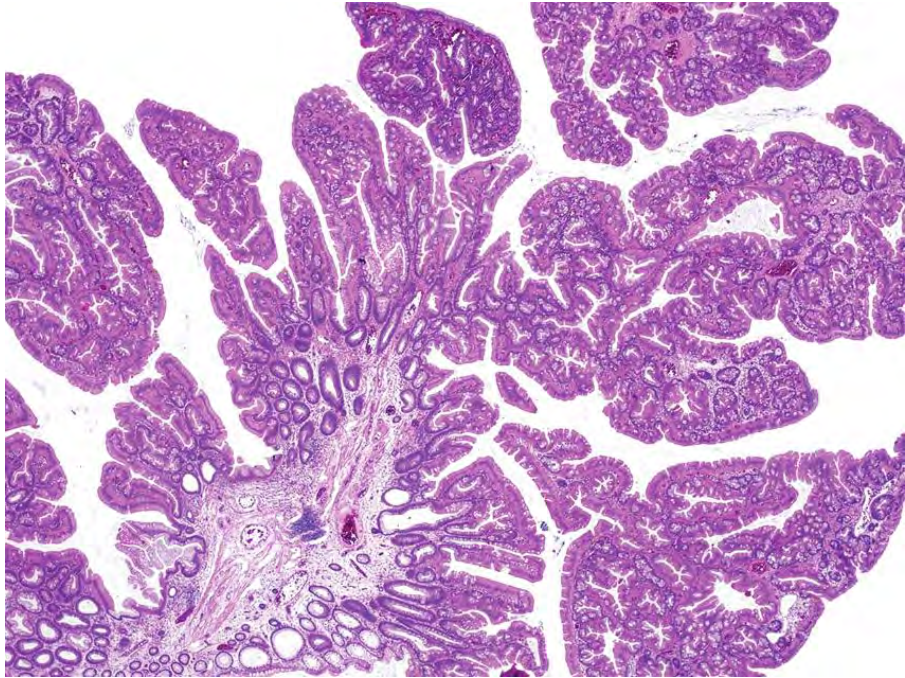
Polype hyperplasique vs lésion dentelée sessile?



WHO, 5th Edition

Polype dentelé traditionnel (TSA)

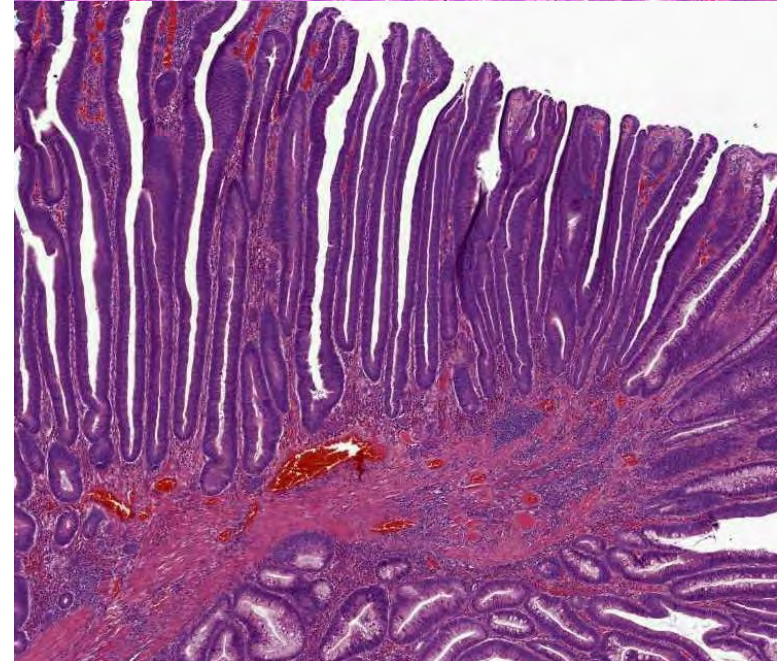
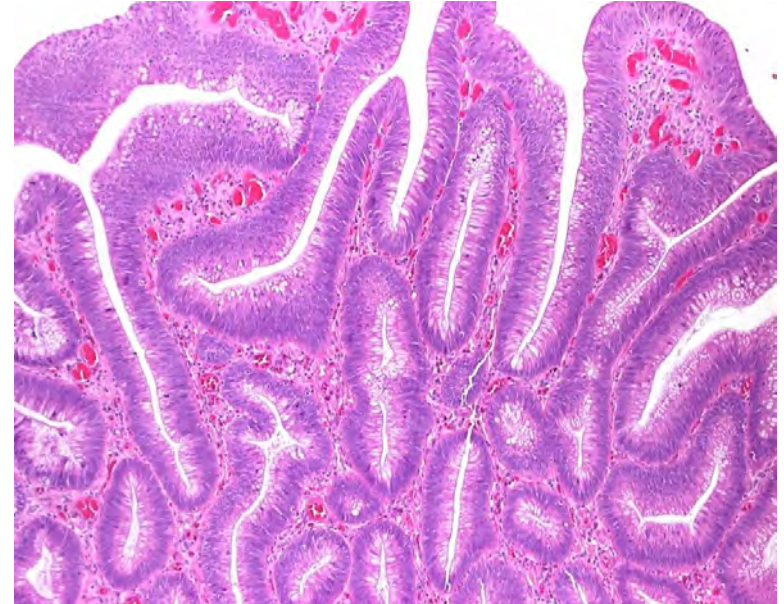
- Principalement dans le côlon gauche, grands polypes exophytiques.
- Par définition dysplasique à grader bas versus haut grade.



Adénomes conventionnels

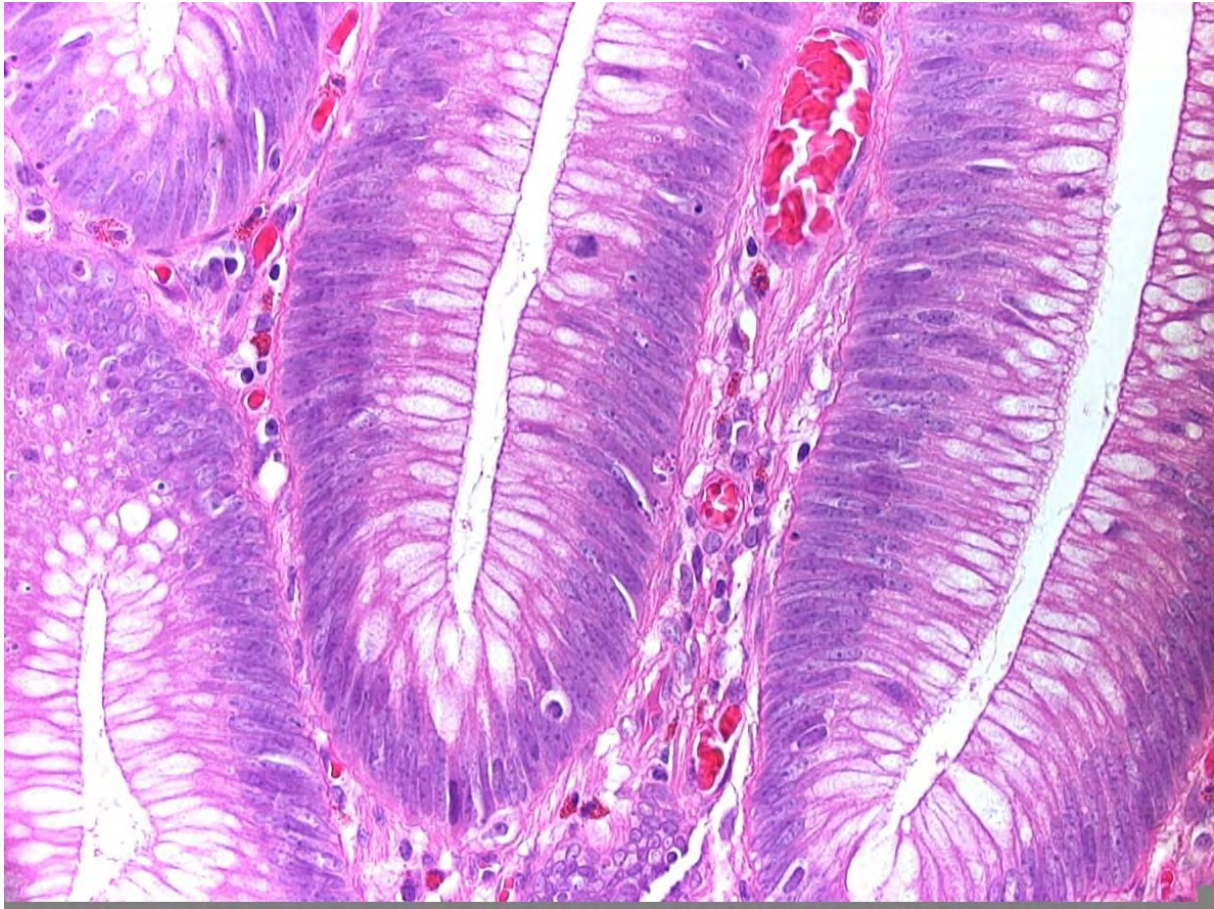
1. Adénome tubuleux
2. Adénome vilieux
3. Adénome tubulo-vilieux

Peuvent saigner, détectés par le test FIT.
Localisation dans tout le côlon.

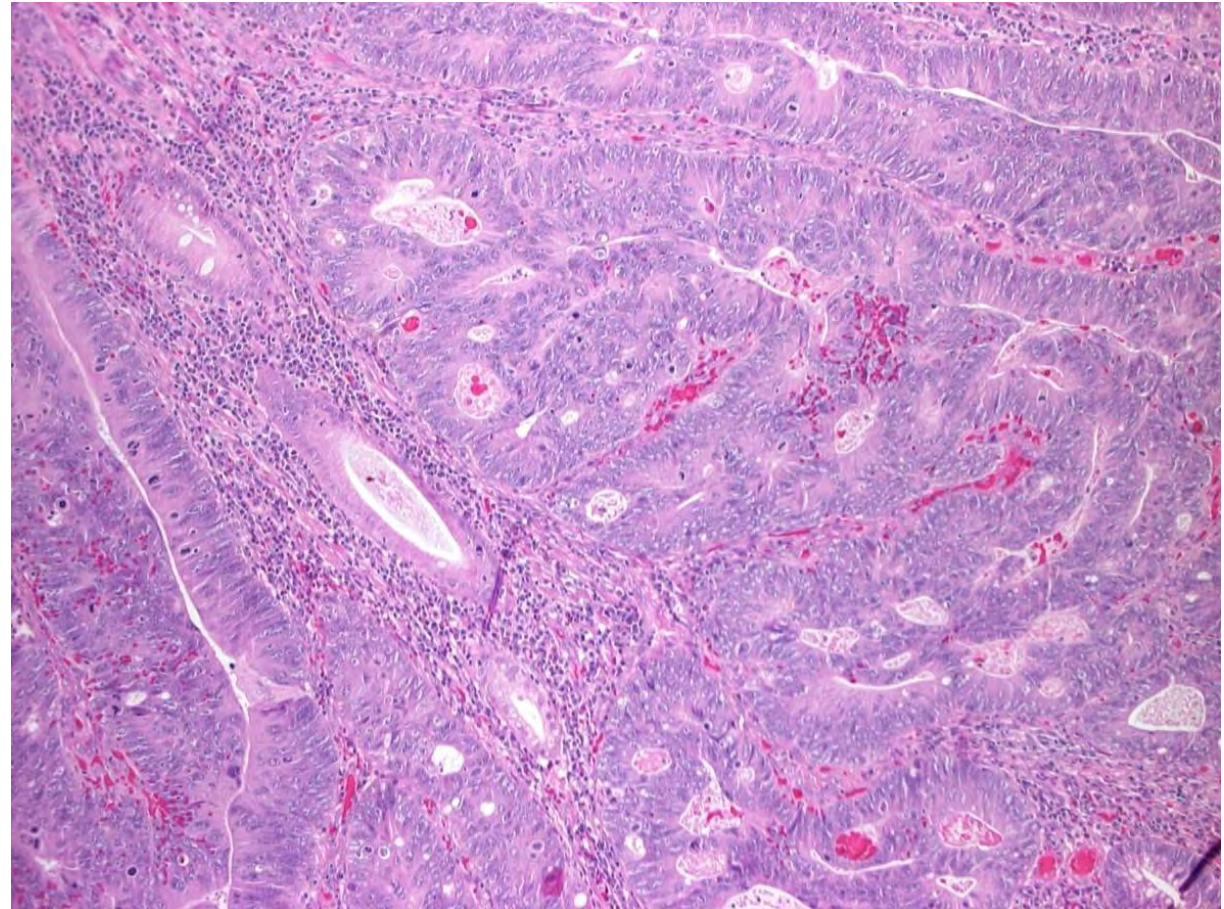


Adénomes conventionnels :

Dysplasie de bas grade



Dysplasie de haut grade



Pourquoi faire la différence?

Recommandations de suivi

Tableau 2: Recommandations consensuelles pour le suivi après polypectomie coloscopique.
Prérequis: cf. EOS, guide de la SSG sur la coloscopie / coloscopie de dépistage.

	Intervalle pour la 1 ^{ère} coloscopie de surveillance	Intervalle pour la 2 ^e coloscopie de surveillance	Intervalle pour la 3 ^e coloscopie de surveillance
Polypes adénomateux			
<i>Définition</i>			
Faible risque <ul style="list-style-type: none"> – Nombre: ≤4 et – Taille: <10 mm et – Facteurs histologiques: dysplasie de bas grade 	10 ans: Coloscopie ou reprise du programme de dépistage cantonal (FIT)		
Haut risque <ul style="list-style-type: none"> – Nombre: ≥5 ou – Taille: ≥10 mm ou – Facteurs histologiques: dysplasie de haut grade 	3 ans	<ul style="list-style-type: none"> – De nouveau adénomes à haut risque: 3 ans – Absence d'adénomes ou adénomes à faible risque: 5 ans 	<ul style="list-style-type: none"> – De nouveau adénomes à haut risque: 3 ans – Absence d'adénomes ou adénomes à faible risque: coloscopie ou reprise du programme de dépistage cantonal (FIT)

Polypes et lésions festonnées (PH, LFS, AFT)

Définition

Faible risque

- Taille: <10 mm
et
- Facteurs histologiques: absence de dysplasie

10 ans:

Coloscopie ou reprise du programme de dépistage cantonal (FIT)

Haut risque

- Taille: ≥ 10 mm
ou
- Facteurs histologiques: dysplasie quel que soit le grade
ou
- Adénome festonné traditionnel (indépendamment de la taille et du grade de dysplasie)

3 ans

Situations spécifiques

Résection par fragments («piecemeal») de volumineux polypes sessiles (généralement >2 cm): contrôle local après 3–6 mois, si (celui-ci) est normal, alors coloscopie après 3 ans.

Ces recommandations ne s'appliquent pas en cas de (suspicion de) cancer colorectal héréditaire, de syndrome de polypose festonnée (SPF) ou d'antécédents familiaux positifs de cancer colorectal.

Définition SPF (OMS 2019): – 5 PF proximaux du rectum, tous d'une taille de ≥ 5 mm, dont au moins deux d'une taille de ≥ 10 mm

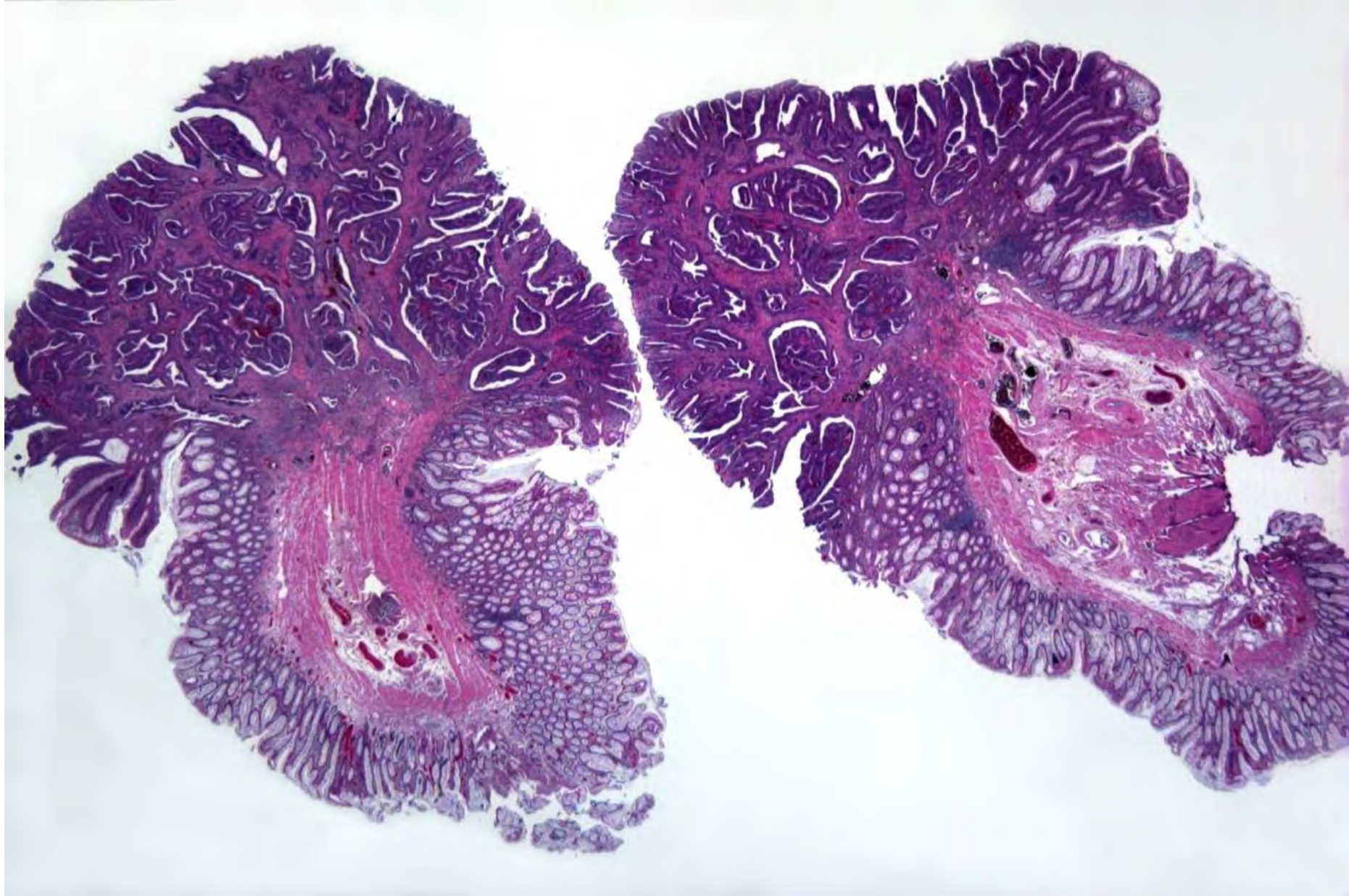
ou

– 20 PF de toute taille dans tout le colorectum, dont ≥ 5 proximaux du rectum (nombre cumulé de PF de toutes les coloscopies)

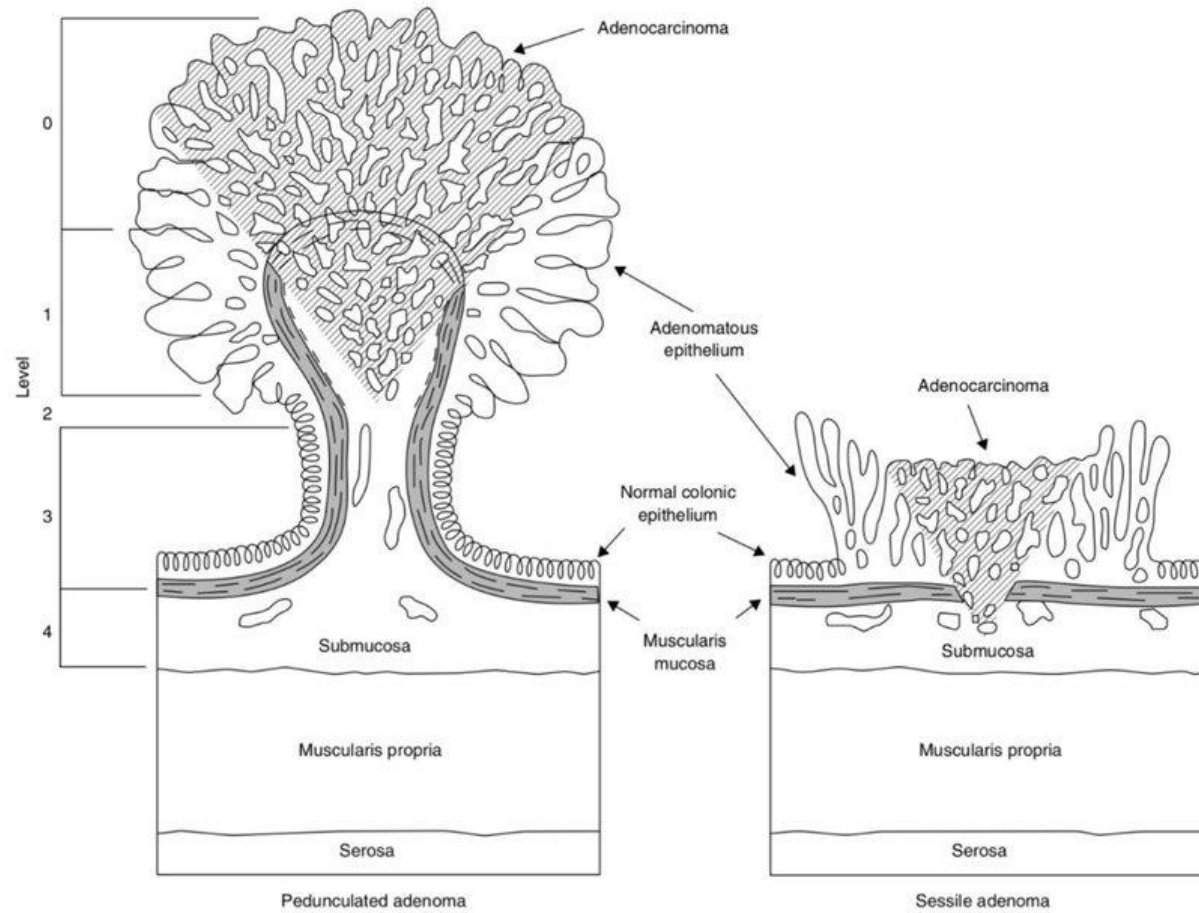
EOS: Expert Opinion Statements; FIT: «fecal immunochemical test»; PH: polypes hyperplasiques; PF: polypes festonnés; SSG: Société Suisse de Gastroentérologie; LFS: lésions festonnées sessiles; AFT: adénomes festonnés traditionnels.

Polype cancérisé

- Polype avec «progression» foyer d'adénocarcinome.
- Souvent une découverte fortuite.
- La question de reprise chirurgicale se pose.



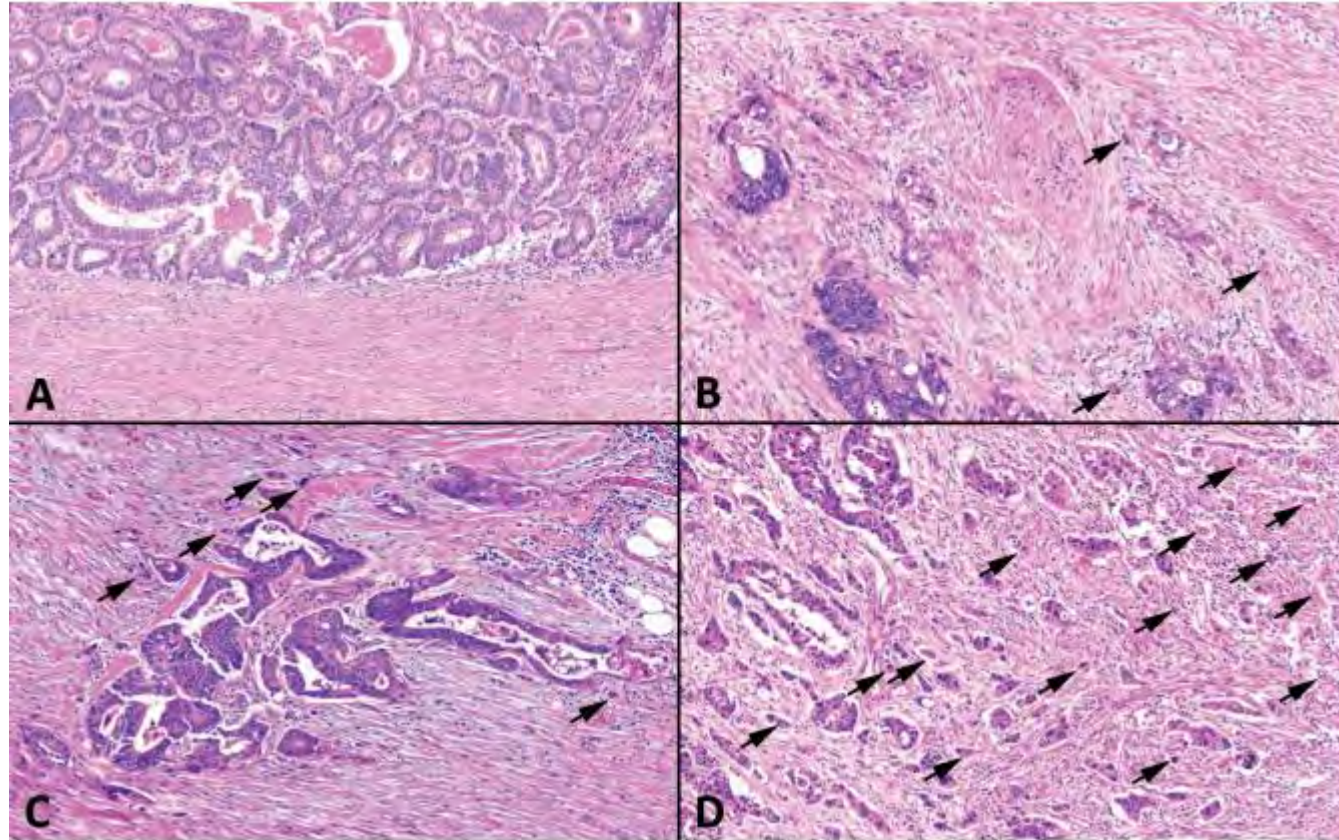
Profondeur d'infiltration



Classification de Haggitt

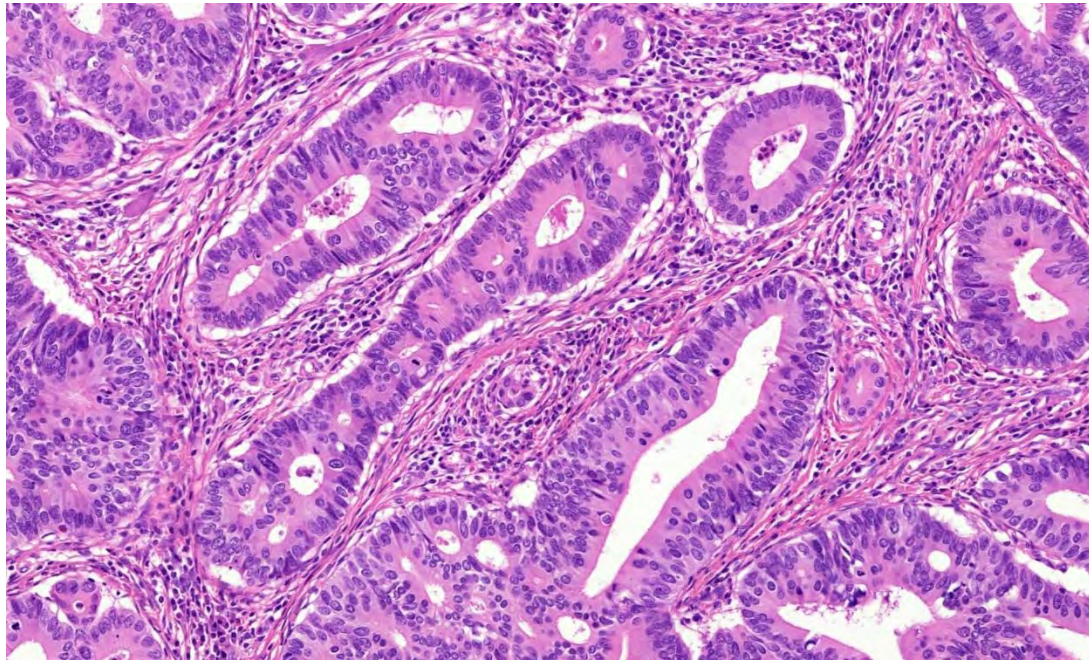
Classification de Kikuchi

Bourgeonnement tumoral/tumor budding

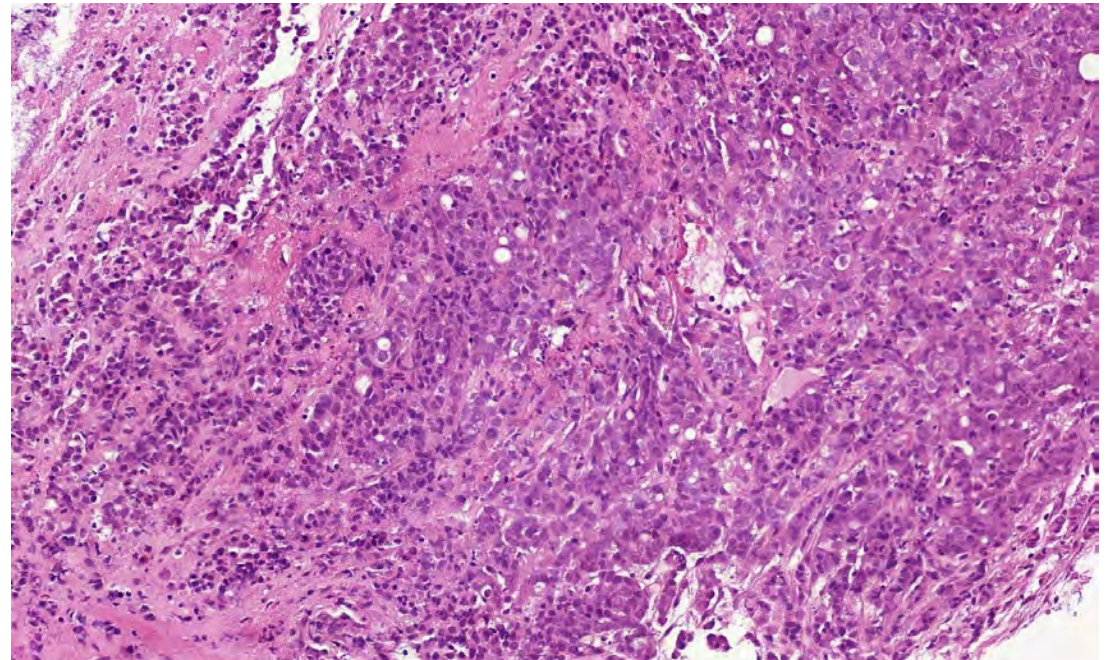


Amas de < 5 cellules
tumoraux
au niveau du front
d'invasion
Bd1 < 5 /0.785 mm²
Bd2 5-9
Bd3 >= 10

Grade de la tumeur

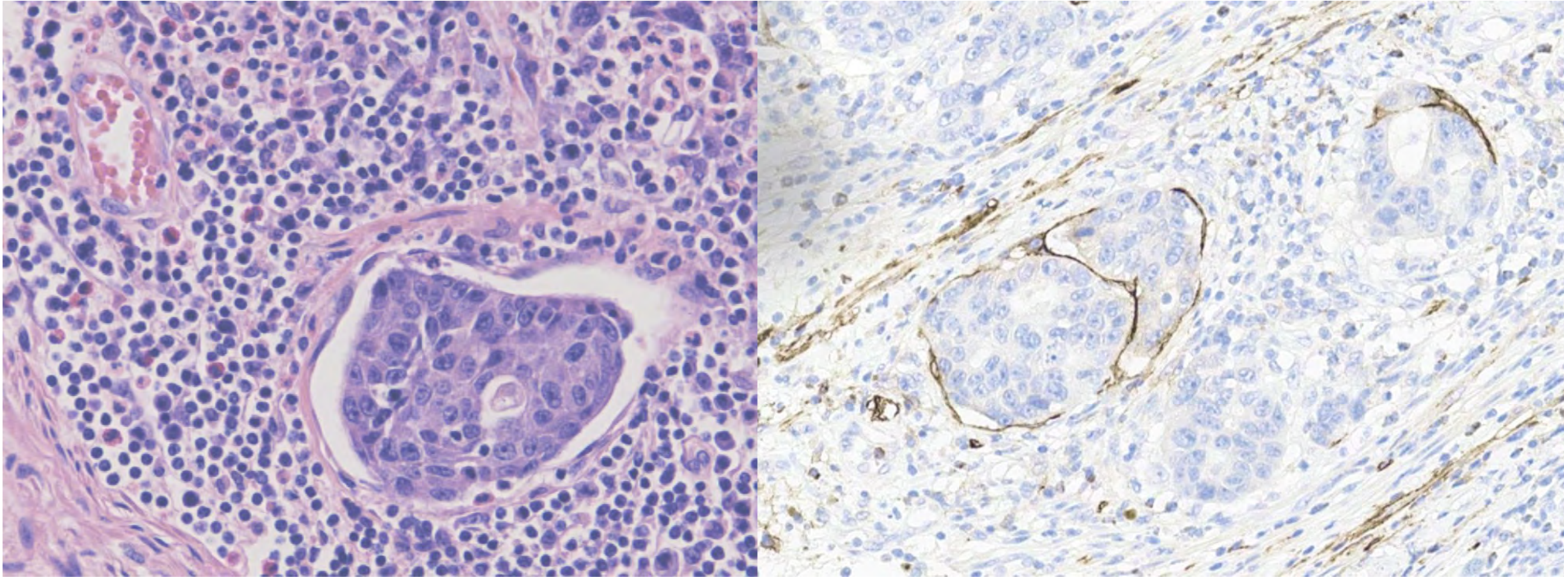


Architecture glandulaire: Bas grade



Architecture solide: Haut grade

Invasion lympho-vasculaire



Immunohistochimie, marquage de la Podoplanine (D2-40)

Marge chirurgicale

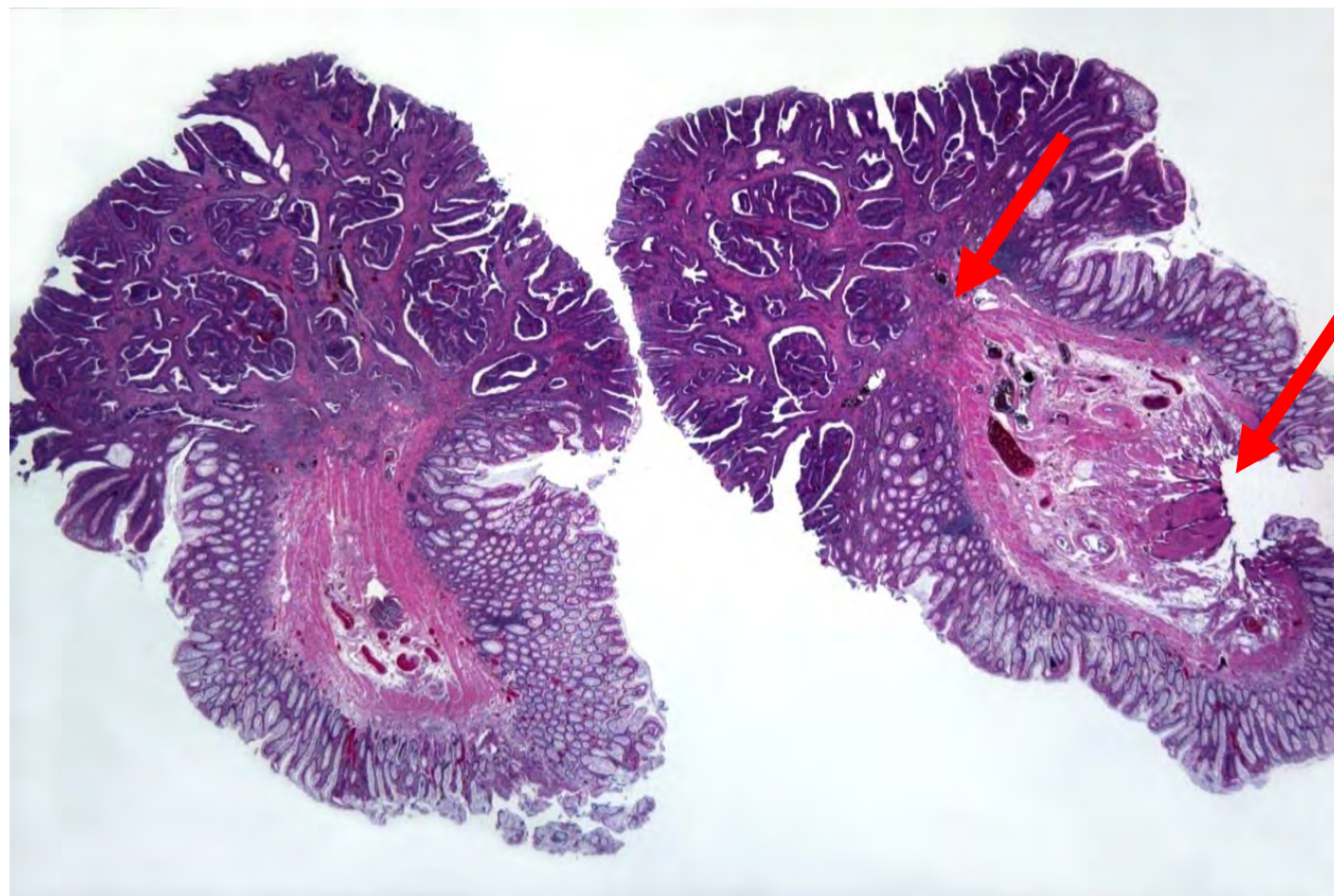


Tableau 3: Recommandations consensuelles pour le suivi après résection endoscopique de polypes colorectaux avec carcinome pT1.

Classification pronostique

Polype sessile avec carcinome pT1 à faible risque	Résection complète sur le plan endoscopique et histologique
	Différenciation de bas grade (G1-2)
	Profondeur d'infiltration <1000 µm
	Pas d'invasion vasculaire
	Bourgeonnement tumoral BD 1
Polype pédiculé avec carcinome pT1 à faible risque	Résection complète sur le plan endoscopique et histologique
	Différenciation de bas grade (G1-2)
	Profondeur d'infiltration Haggitt 1-2 (tige du polype exempte de carcinome)
	Pas d'invasion vasculaire
	Bourgeonnement tumoral BD 1

Approche thérapeutique

Polype sessile/ pédiculé avec carcinome pT1 à faible risque	Tous les critères remplis
	Contrôle endoscopique du site de résection après 3 mois, si rien d'anormal: après 3 ans
Polype sessile/ pédiculé avec carcinome pT1 à haut risque	Critères de faible risque pas tous remplis
	Présentation au tumor board; en cas d'opération, suivi selon le stade TNM

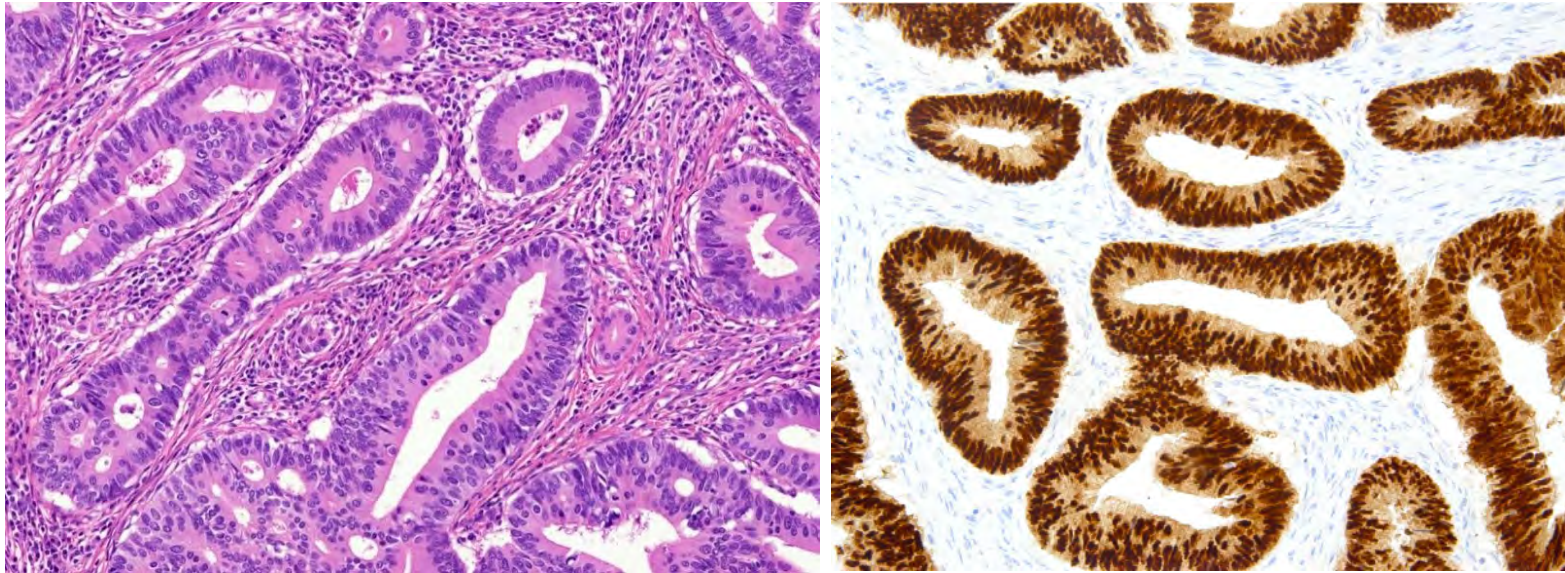
Cancer colorectal

Rôle des Biopsies

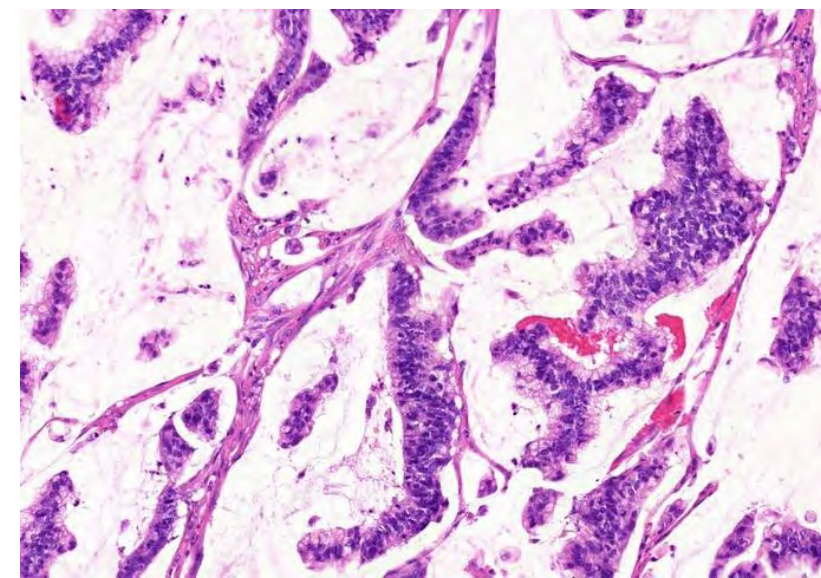
1. Confirmer le diagnostic clinique.
2. Sous-type particulier?
3. Définir le profil microsatellitaire (MSI).

Adénocarcinome

- NOS (not otherwise specified), conventionnel (intestinal, entérique).
- CDx2 +, cytokératine 20 +, cytokératine 7 –, (SATB2 +).
- Réaction desmoplasique et nécrose.



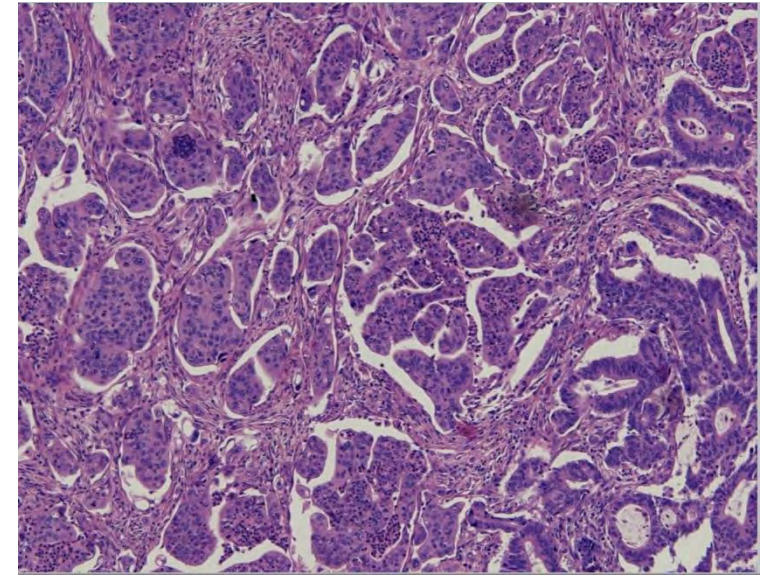
CDX2
Immunohistochimie



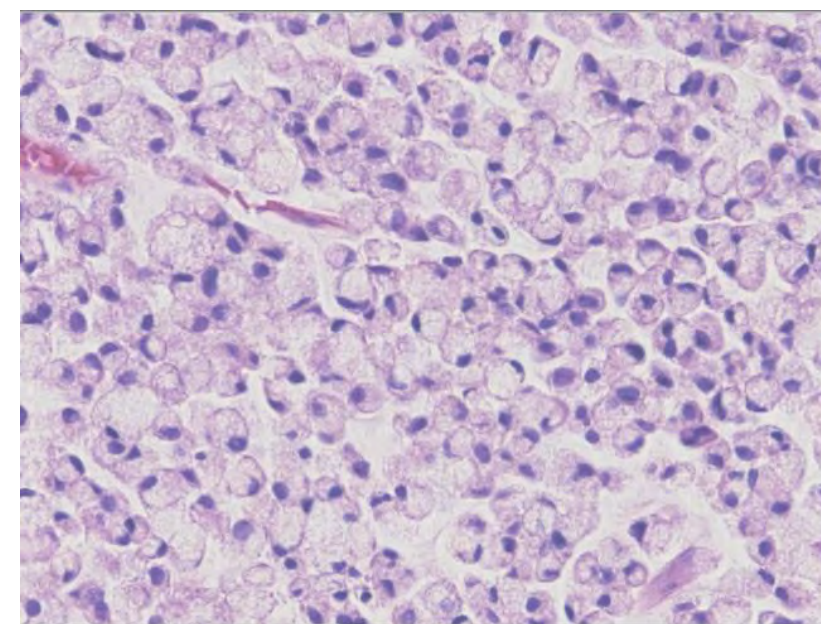
Mucineux

Différents sous-types de l'adénocarcinome colorectal

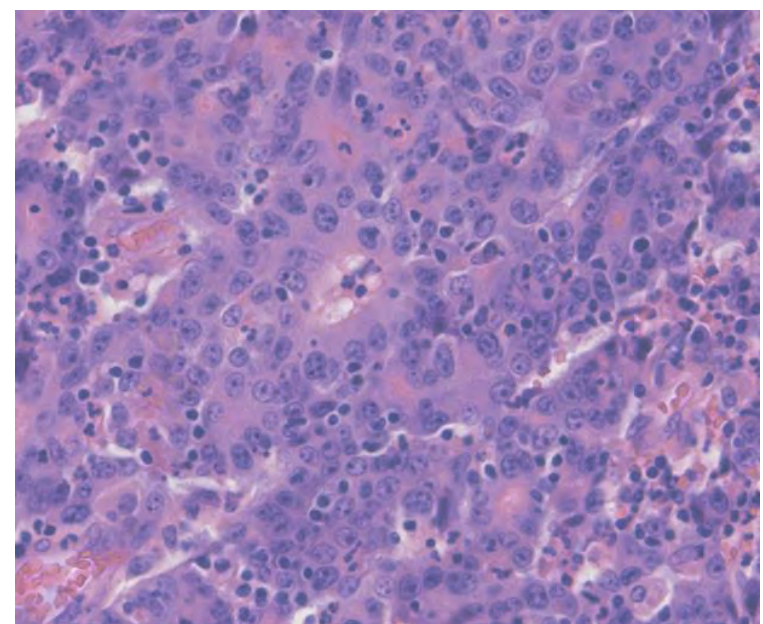
- Association avec MSI
- Différence de pronostic



Micropapillaire



En bagues à sceau



Médullaire

Instabilité des microsatellites (MSI)

Défaut dans le système de réparation de l'ADN lors de la division cellulaire, MMR (mismatch repair).

Qui donne une prédisposition aux mutations et accumulation des microsatellites (courtes séquences répétées de l'ADN, 1-6 paires des bases).

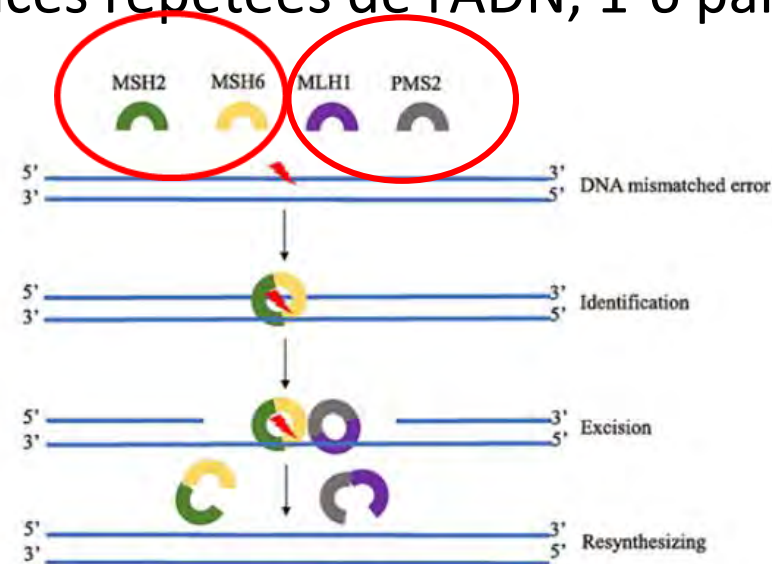


Fig. 1. The MSH2-MSH6 and the MLH1-PMS2 heterodimers play different roles in error recognition, excision and re-synthesis of DNA at mismatched sites [10].

Instabilité des microsatellites (MSI)

Dans le syndrome de Lynch mutations germinales dans les gènes MLH1, PMS2, MSH2 et MSH6.

Dans les cas sporadiques le plus souvent hypermethylation du promoteur MLH1 qui désactive l'expression du gène.

Instabilité des microsatellites (MSI)

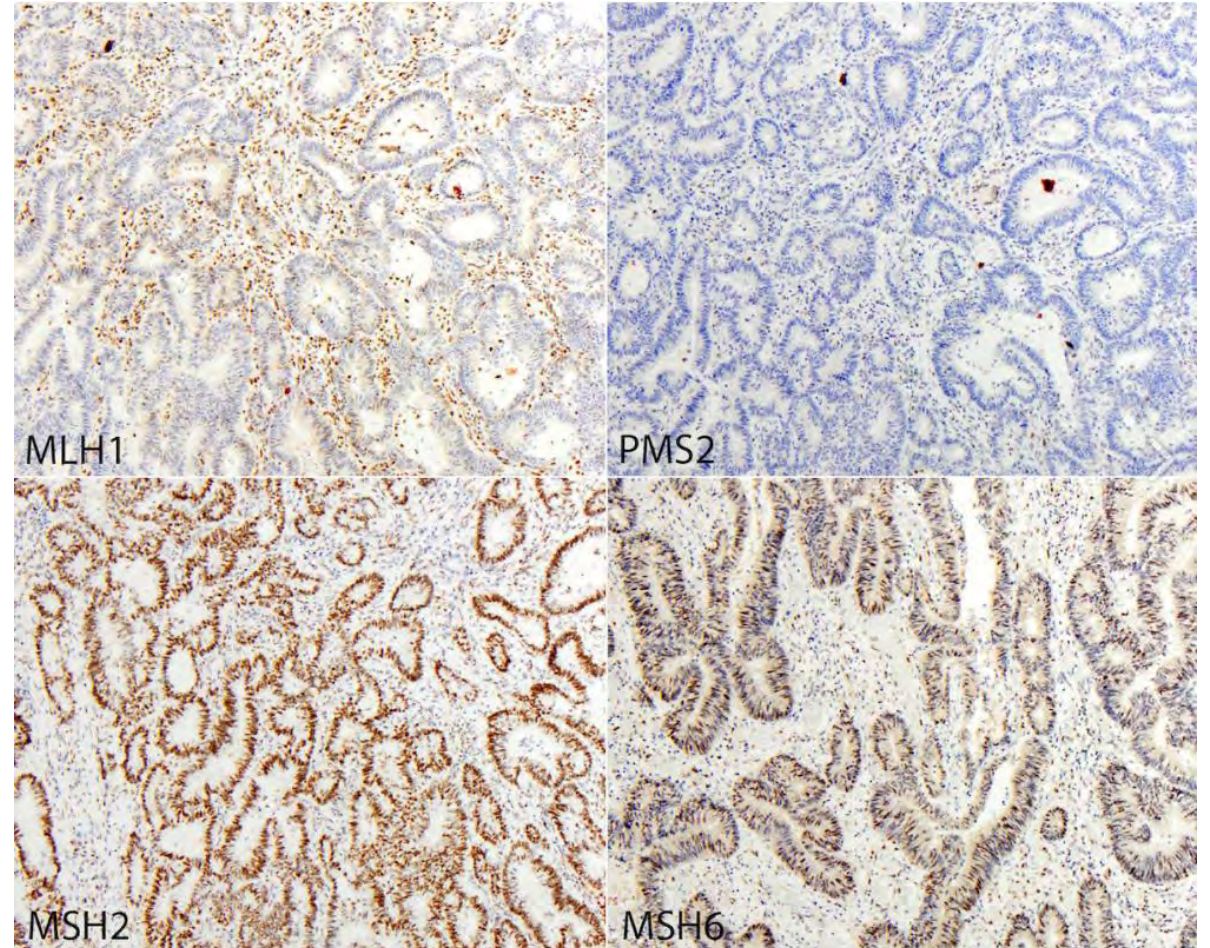
Méthodes de détection:

PCR :

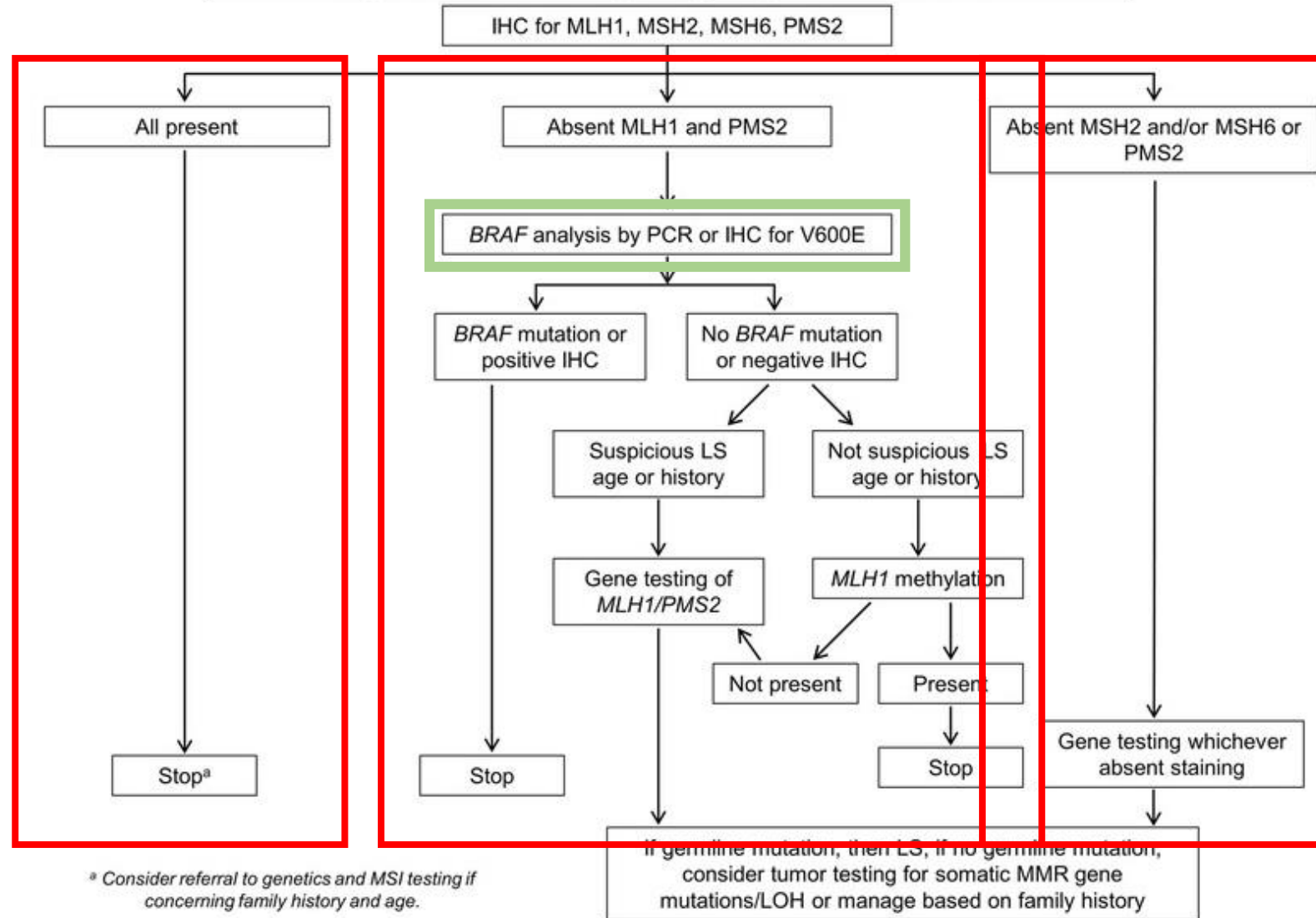
- MSI-High vs MSI-Low / MSS.

Immunohistochimie :

- **MLH1, PMS2, MSH2 et MSH6**
 - profil MSI/déficient MMR
 - MSS/proficient MMR



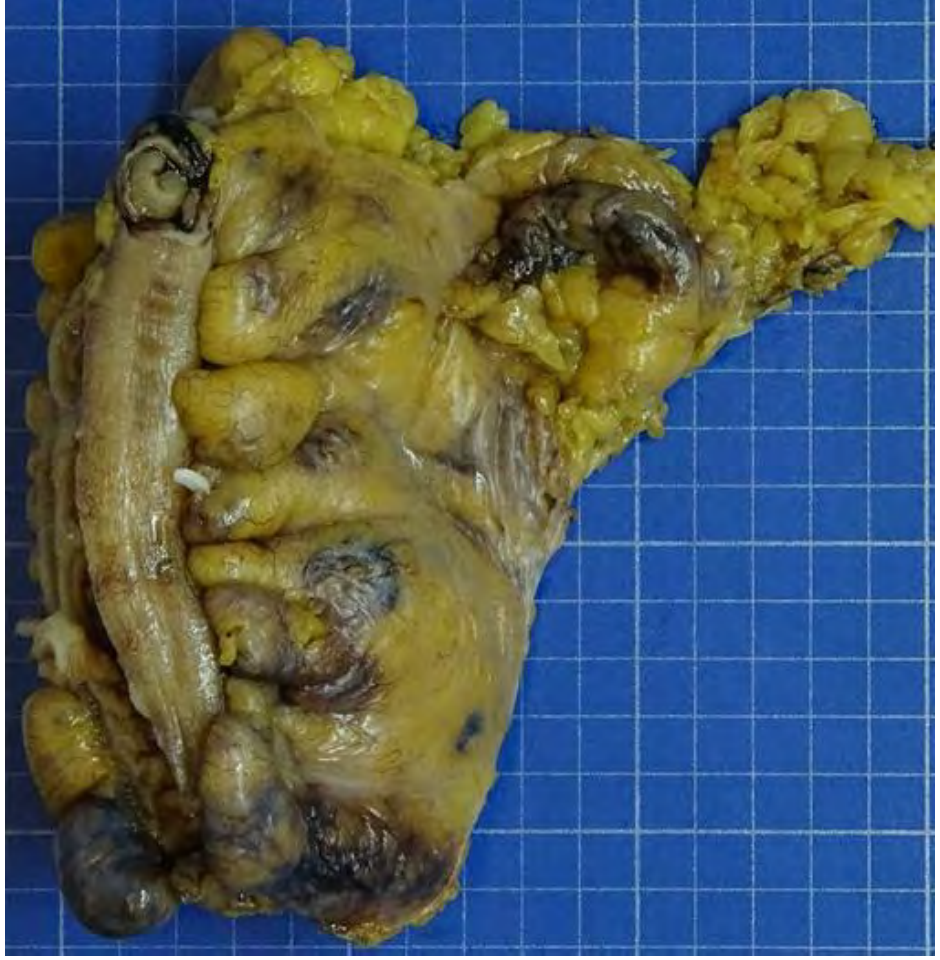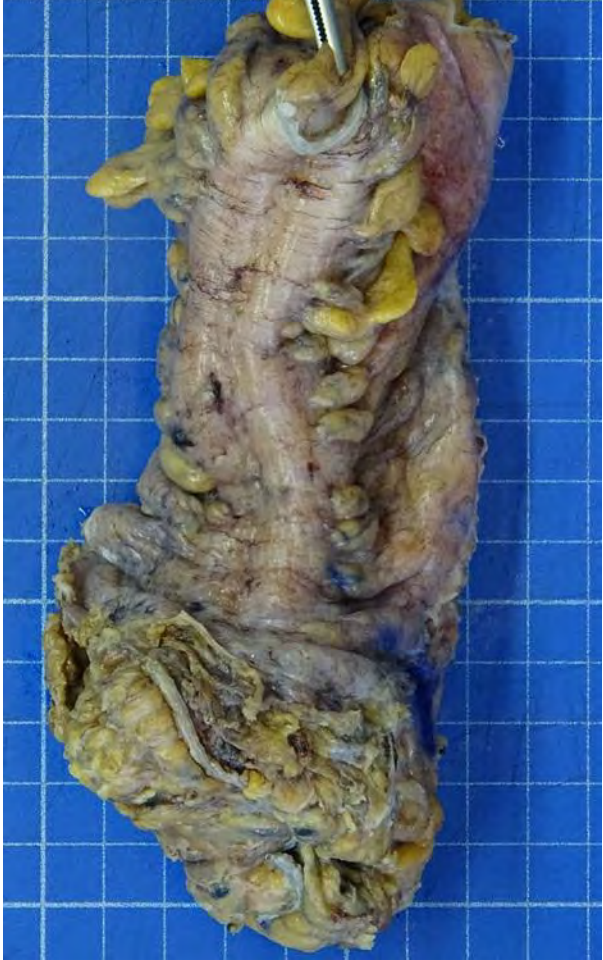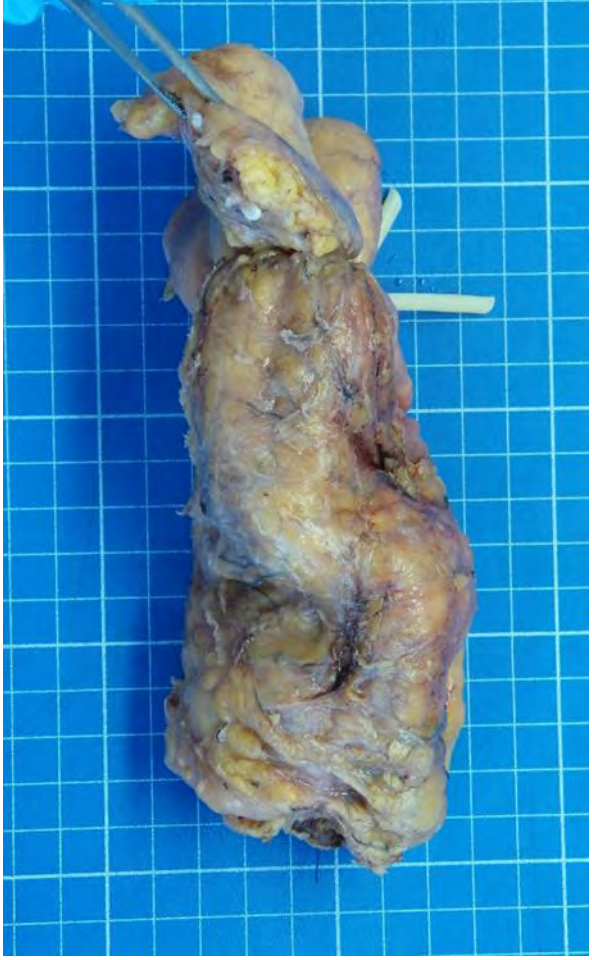Algorithm for Screening Newly Diagnosed CRC for LS

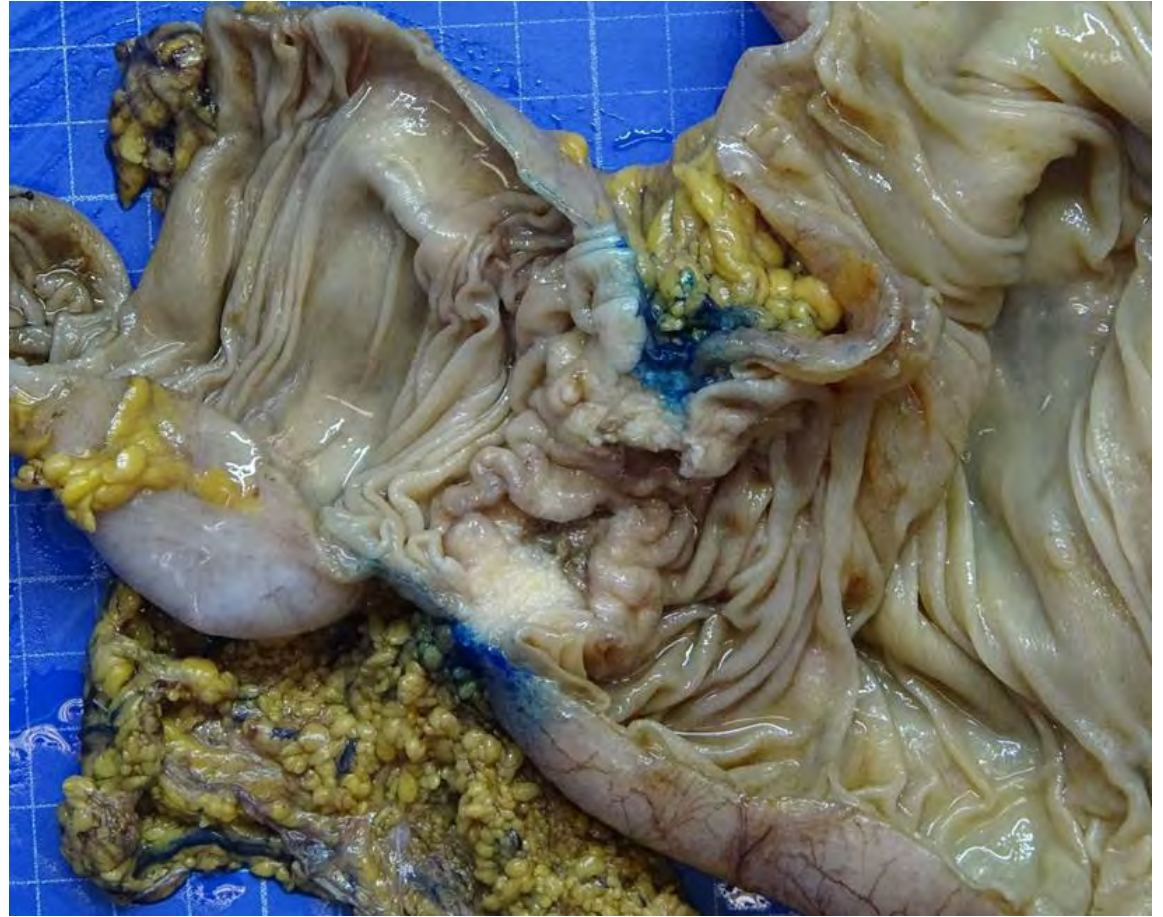
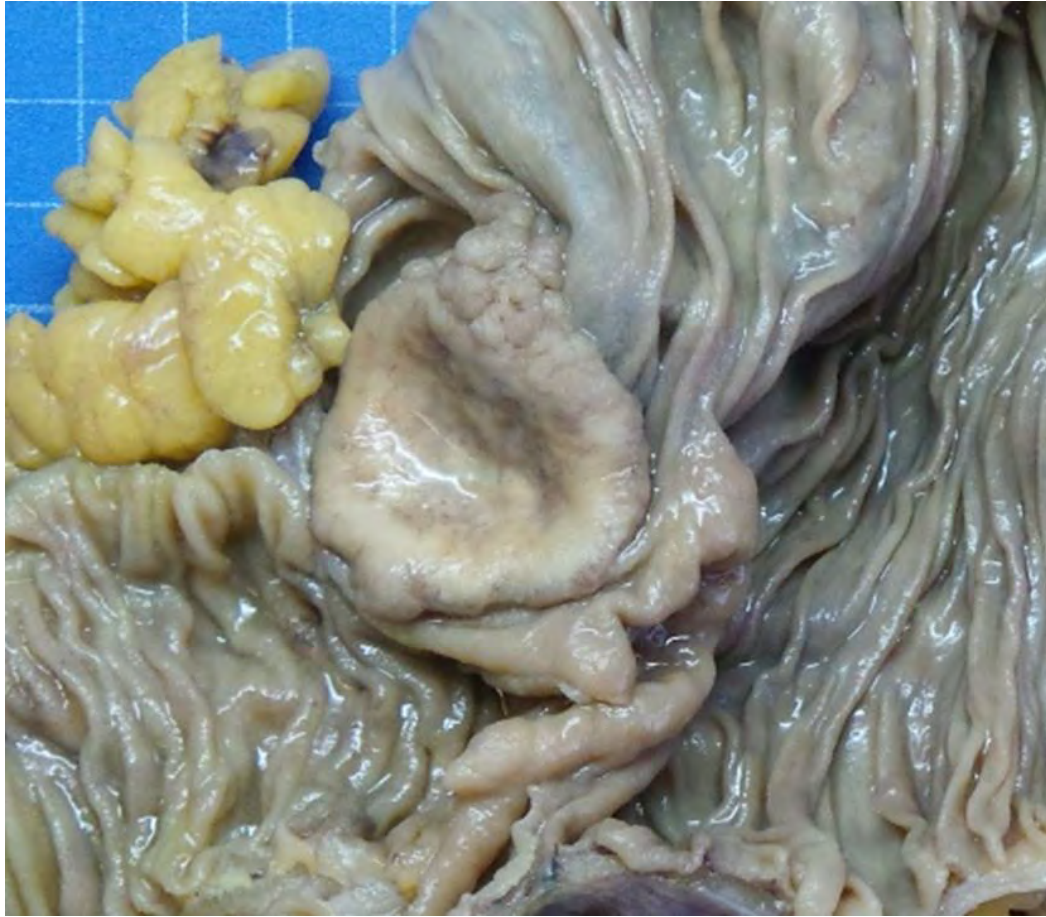
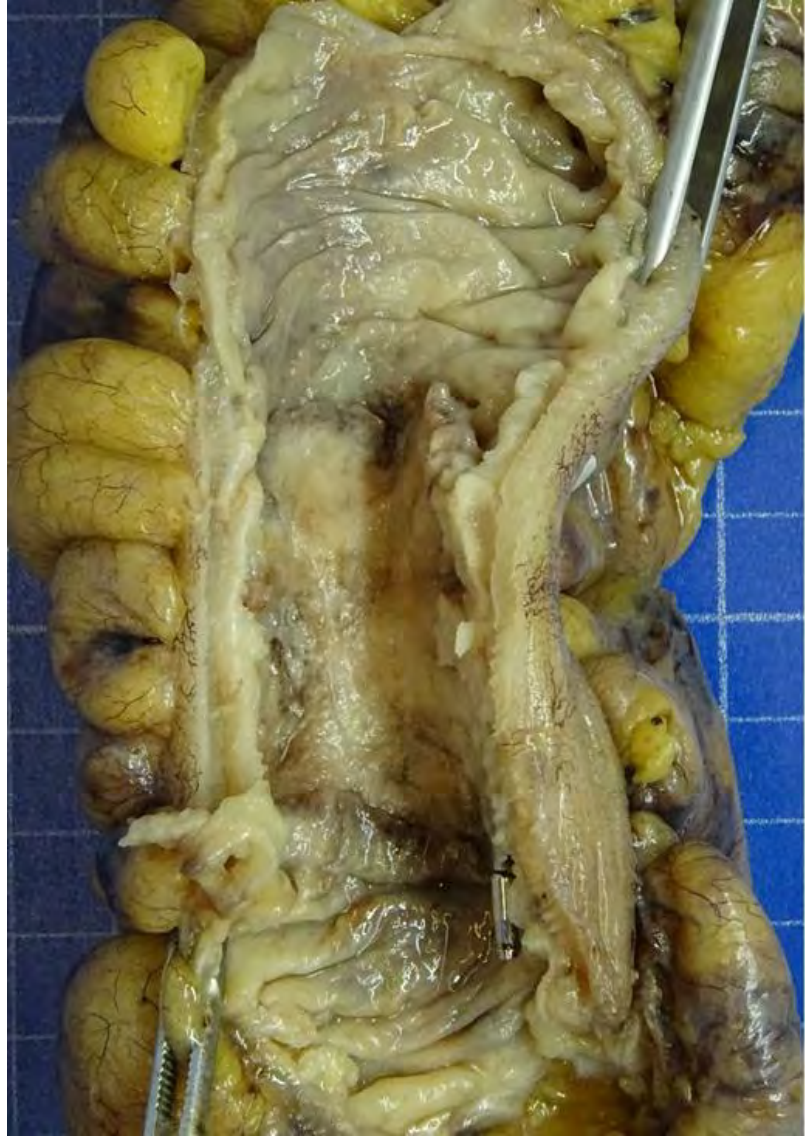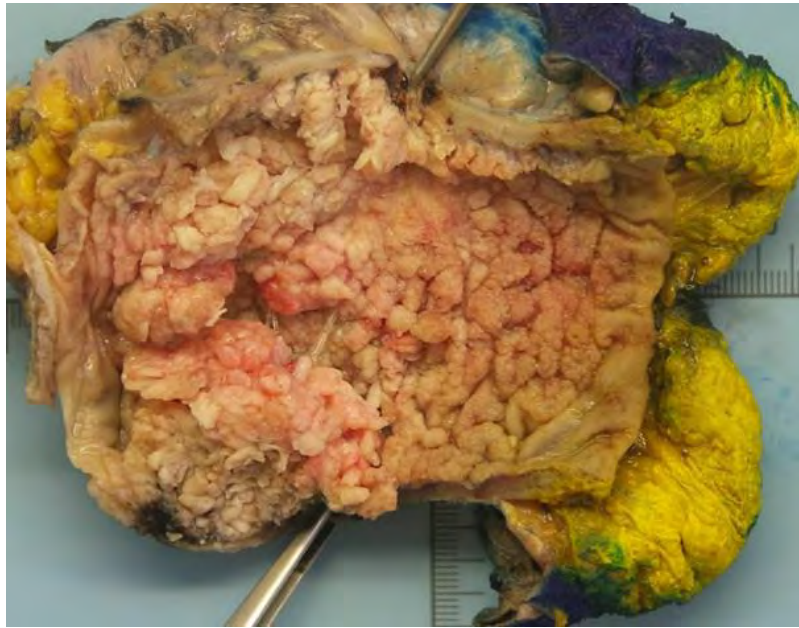
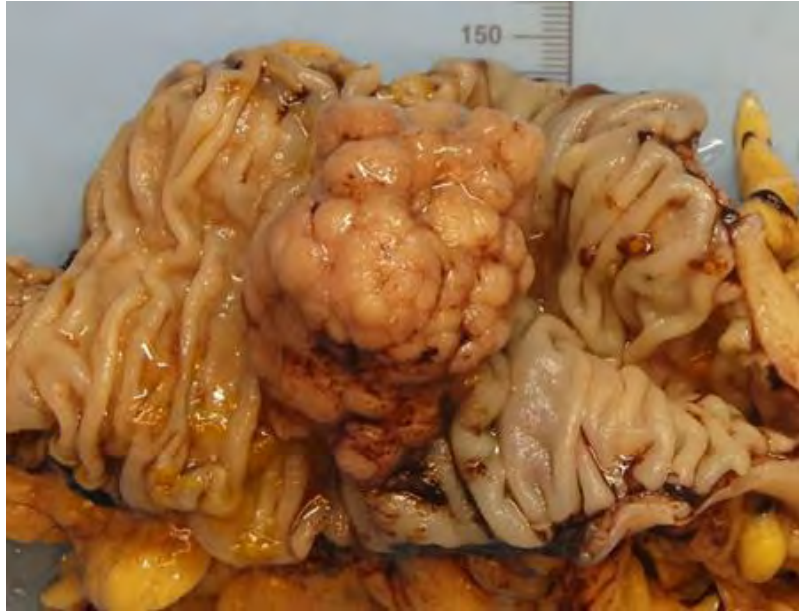Utilité clinique

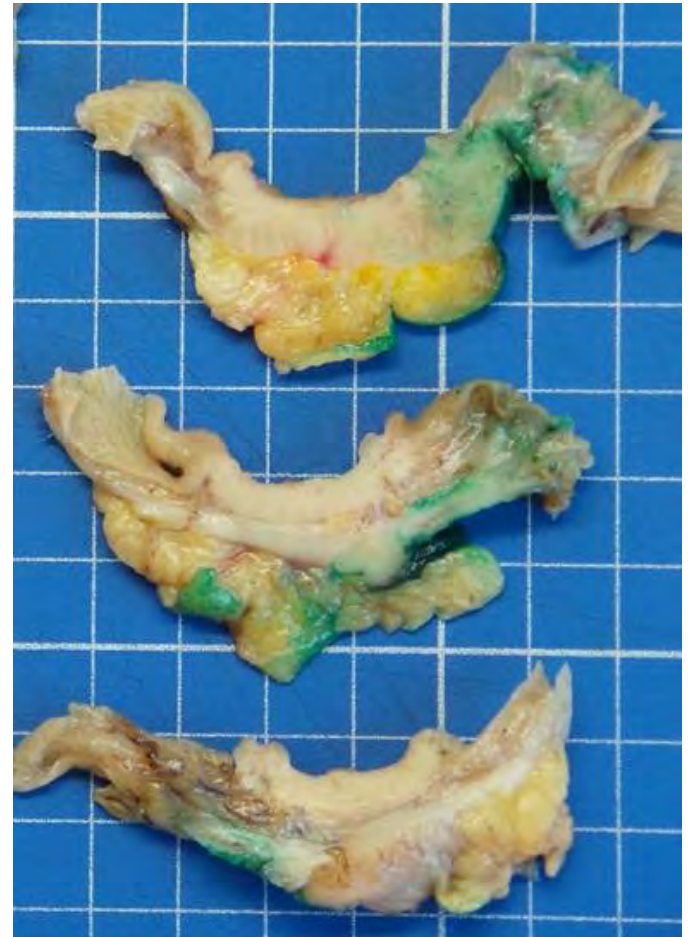
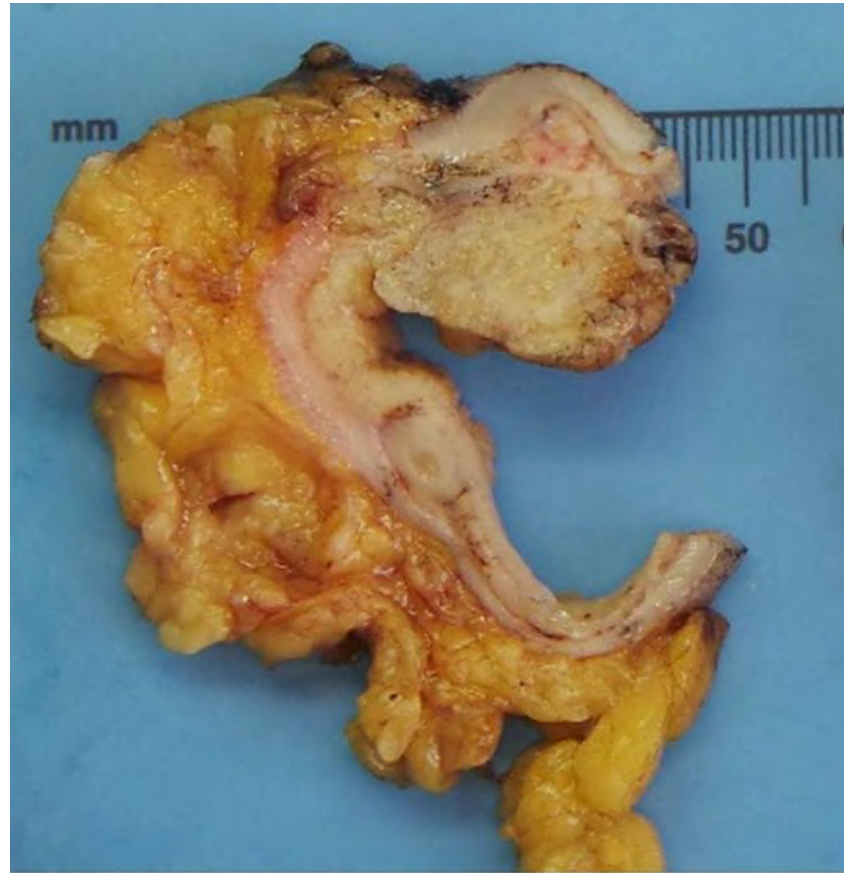
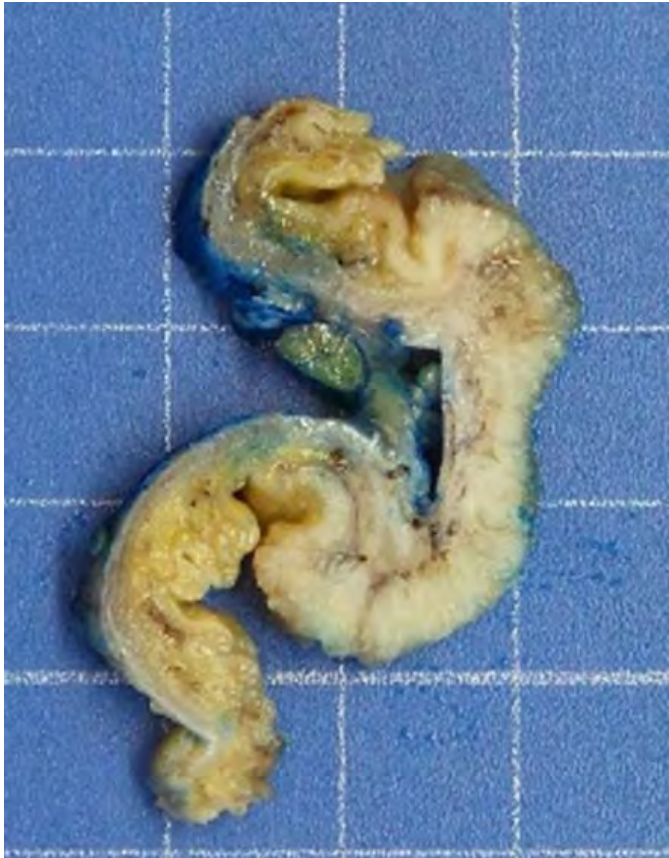- Screening pour le syndrome de Lynch
- Pronostic
- Traitement par immunothérapie et résistance 5FU

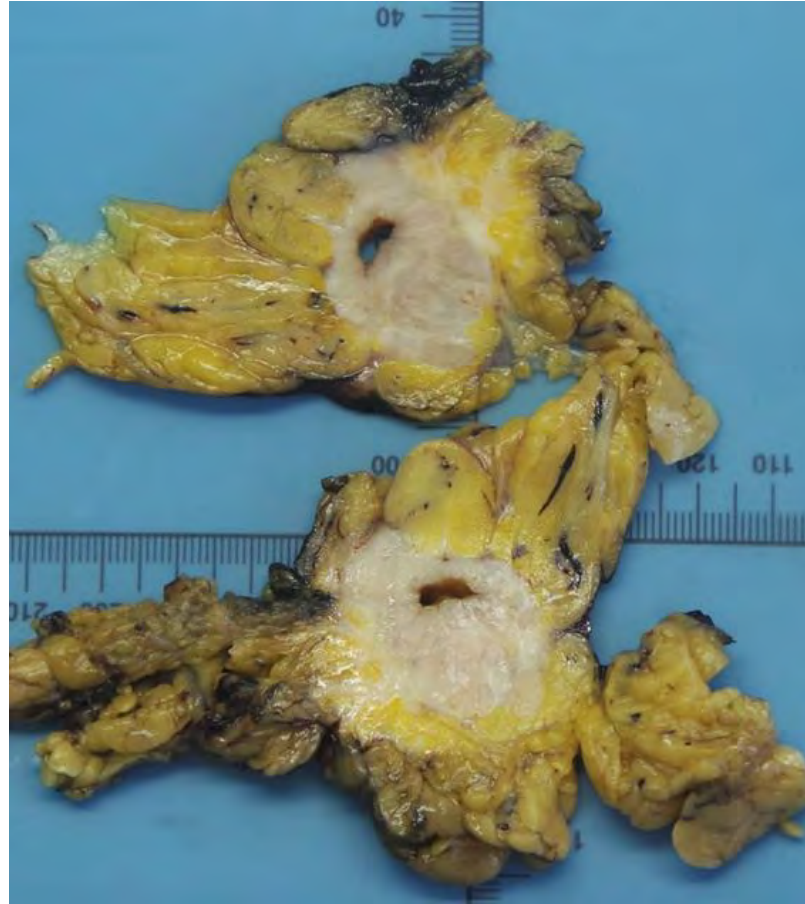
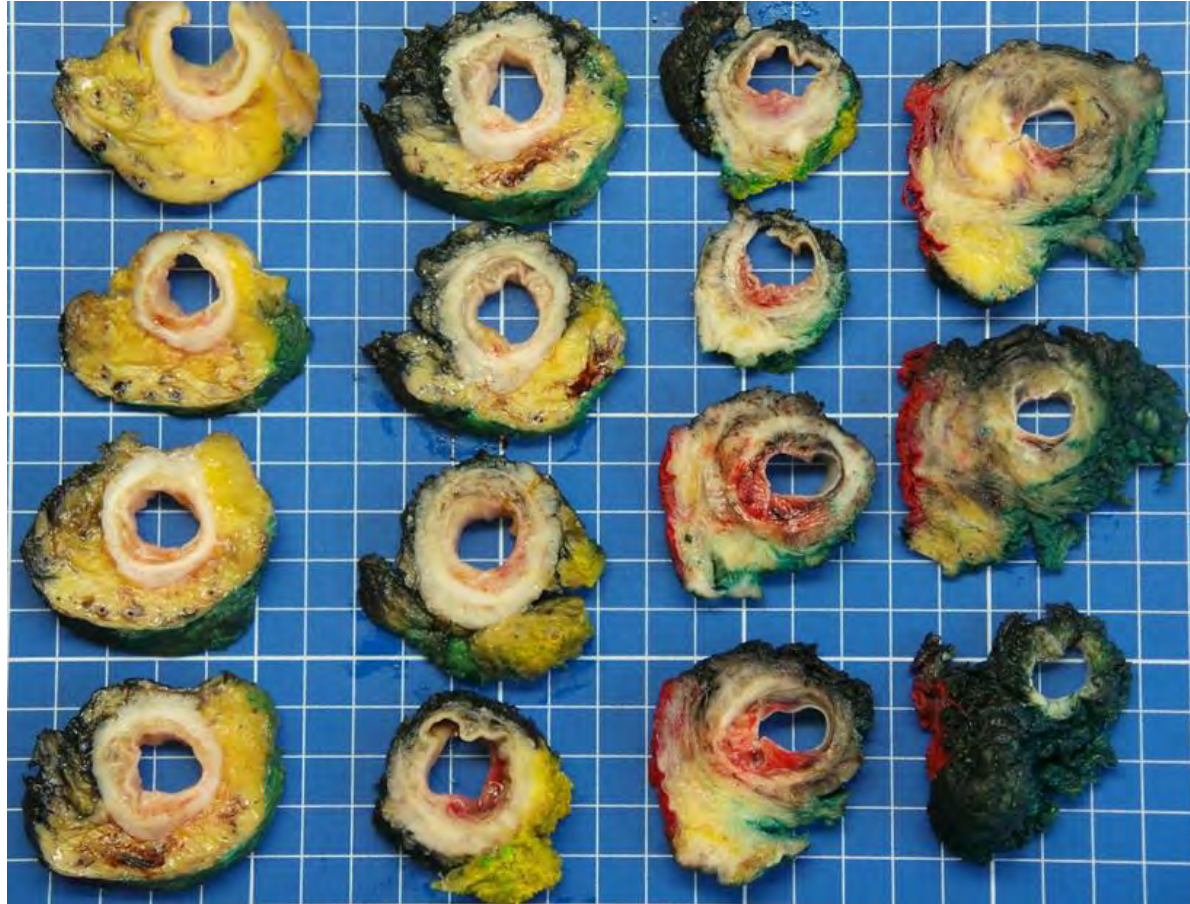Pièces opératoires



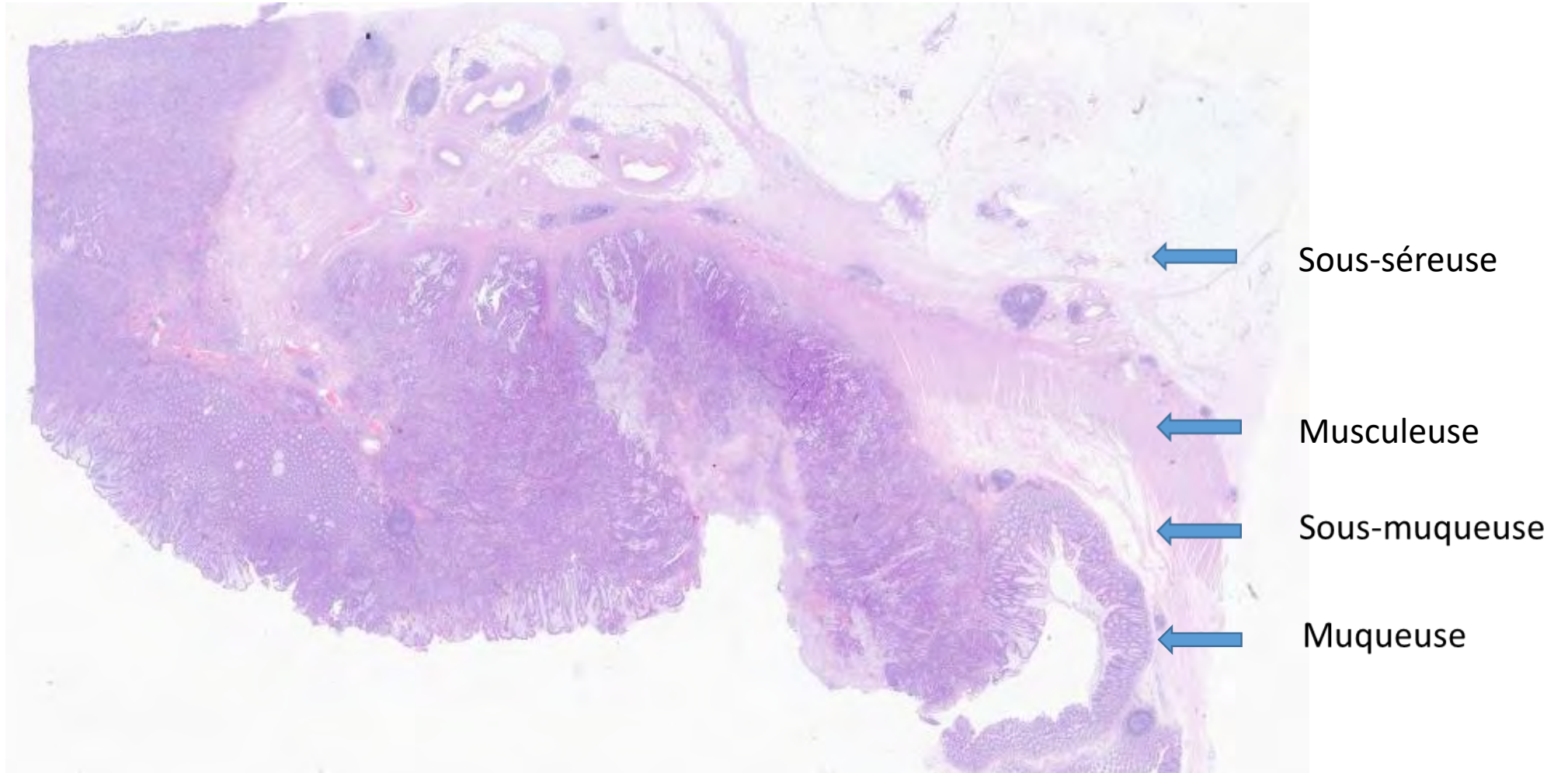








Profondeur d'infiltration

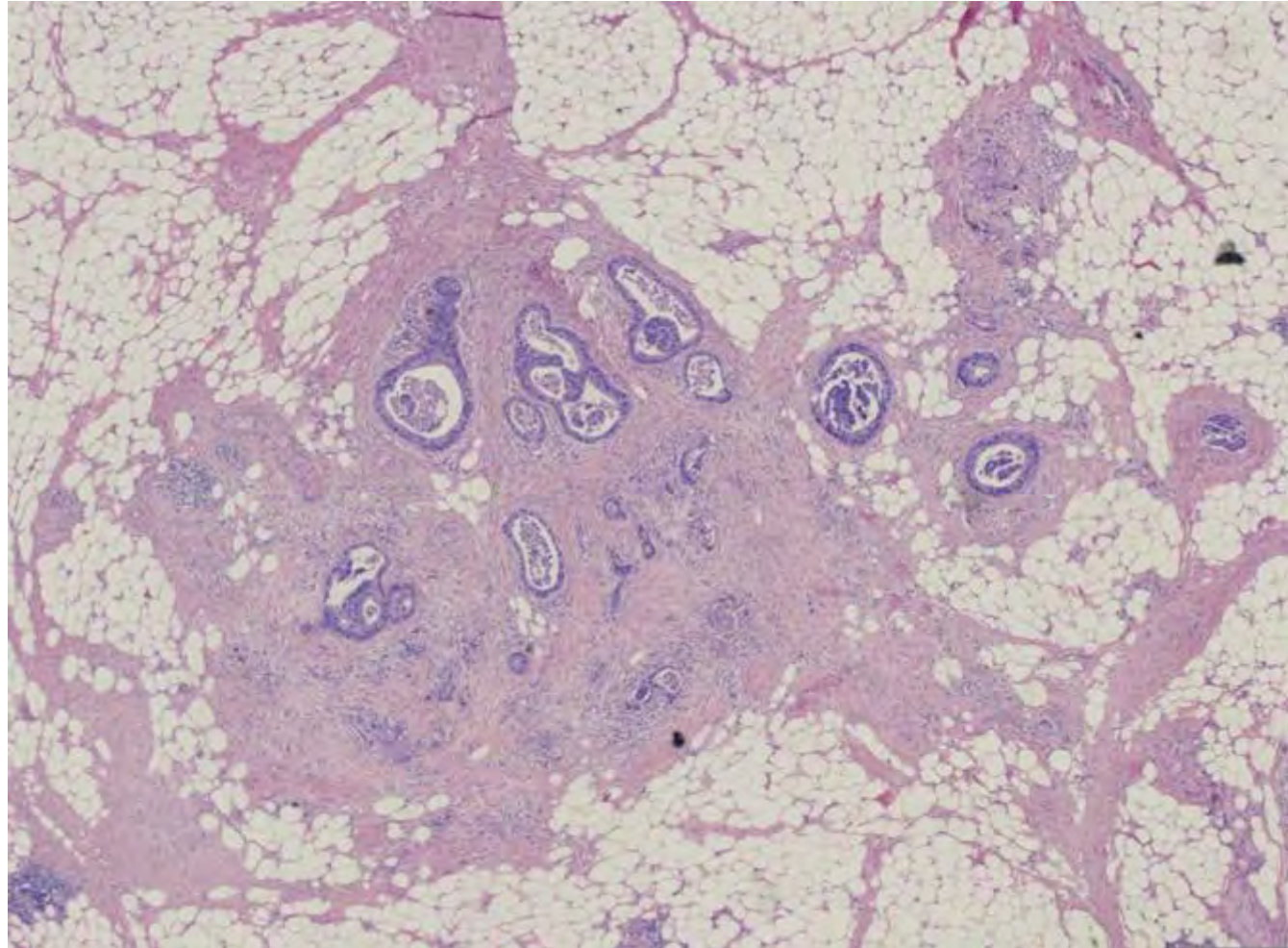


pTNM Pathological Classification

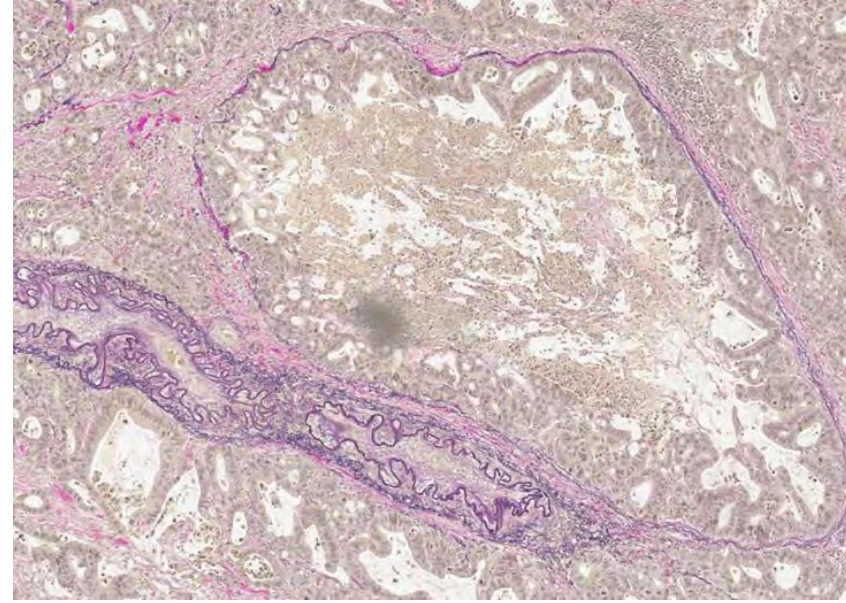
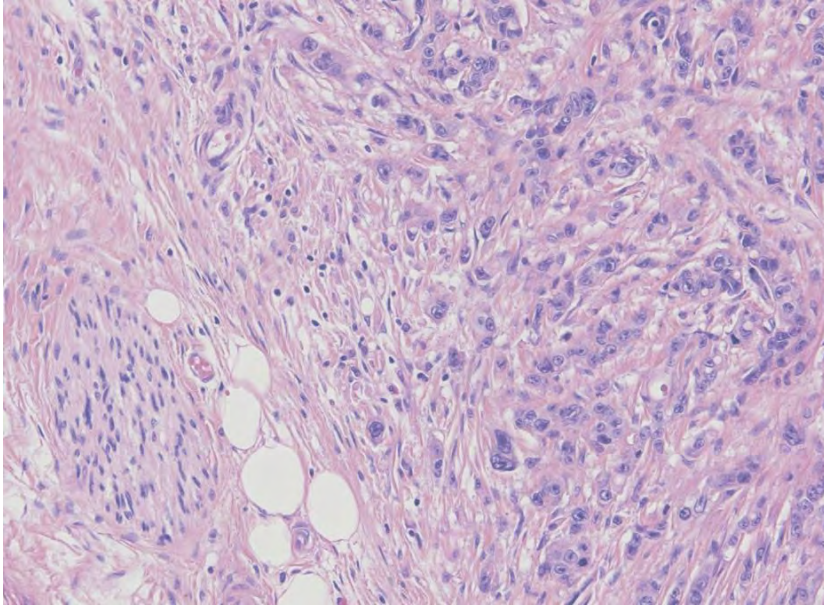
- **Primary tumor (pT)**
- **TX:** primary tumor cannot be assessed
- **T0:** no evidence of primary tumor
- **Tis:** carcinoma in situ, intramucosal carcinoma (involvement of lamina propria with no extension through muscularis mucosae)
- **T1:** tumor invades submucosa (through the muscularis mucosa but not into the muscularis propria)
- **T2:** tumor invades muscularis propria
- **T3:** tumor invades through the muscularis propria into the pericolorectal tissues
- **T4:**
 - **T4a:** tumor invades through the visceral peritoneum (including gross perforation of the bowel through tumor and continuous invasion of tumor through areas of inflammation to the surface of the visceral peritoneum)
 - **T4b:** tumor directly invades or adheres to other adjacent organs or structures

- **Regional lymph nodes (pN)**
- **NX:** regional lymph nodes cannot be assessed
- **N0:** no regional lymph node metastasis
- **N1:** metastasis in 1 - 3 regional lymph nodes
 - **N1a:** metastasis in 1 regional lymph node
 - **N1b:** metastasis in 2 - 3 regional lymph nodes
 - **N1c:** no regional lymph nodes are positive but there are tumor deposits in the subserosa, mesentery or nonperitonealized pericolic or perirectal / mesorectal tissues
- **N2:** metastasis in 4 or more regional lymph nodes
 - **N2a:** metastasis in 4 - 6 regional lymph nodes
 - **N2b:** metastasis in 7 or more regional lymph nodes

Tumor deposit / dépôt tumoral

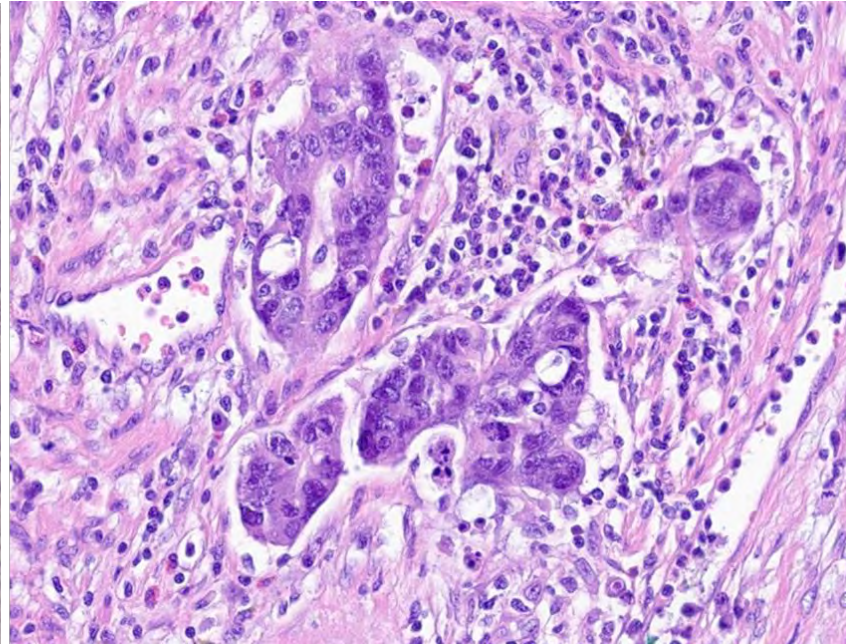
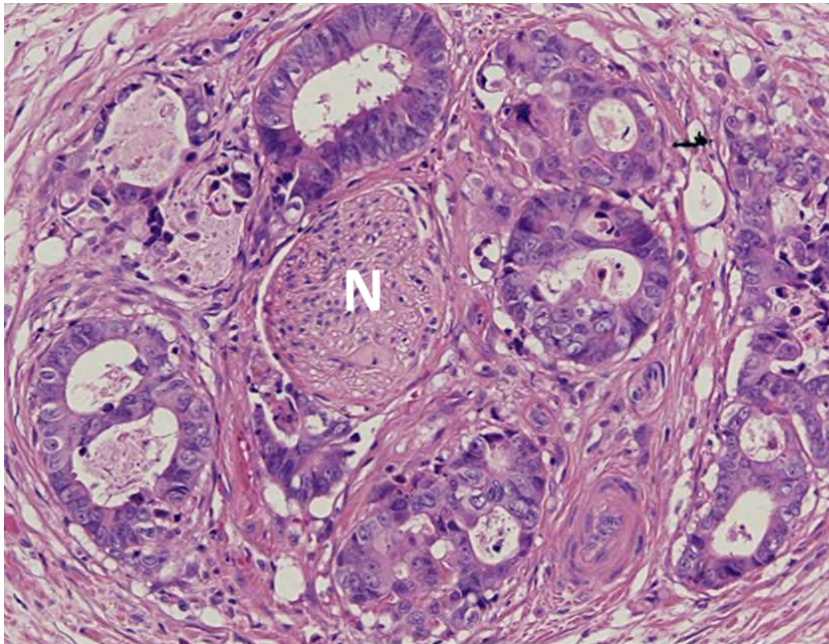


Front d'invasion



Invasions
veineuses
(Coloration
VG Elastine)

Invasions
périnerveuses



Réaction
inflammatoire
péritumorale

Comment lire un rapport de
pathologie?

Diagnostic:

Type de pièce opératoire avec curage ganglionnaire:

Adénocarcinome type, différenciation.

Taille et profondeur d'infiltration.

Invasions lymphatique, veineuse ni péri nerveuse.

Tumor budding (Bd).

Réaction inflammatoire péritumorale.

Front d'invasion.

Marges chirurgicales.

X ganglions lymphatiques dont X métastatiques (X/X).

Status microsatelitaire.

Mutations BRAF/KRAS/NRAS.

Diagnostic:

Type de pièce opératoire avec curage ganglionnaire:

Adénocarcinome type, différenciation.

Taille et profondeur d'infiltration.

Invasions lymphatique, veineuse ni péri nerveuse.

Tumor budding (Bd).

Réaction inflammatoire péri tumorale.

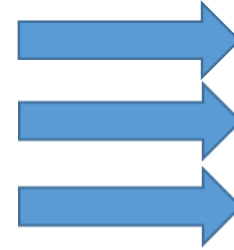
Front d'invasion.

Marges chirurgicales.

X ganglions lymphatiques dont X métastatiques (X/X).

Status microsatelitaire.

Mutations BRAF/KRAS/NRAS.



Stade TNM:

pT2 pN0 L0 V0 Pn0



Diagnostic:

Type de pièce opératoire avec curage ganglionnaire:

Adénocarcinome type, différenciation.

Taille et profondeur d'infiltration.

Invasions lymphatique, veineuse ni péri nerveuse.

Tumor budding (Bd).

Réaction inflammatoire péritumorale.

Front d'invasion.

Marges chirurgicales.

X ganglions lymphatiques dont X métastatiques (X/X).

Status microsatelitaire.

Mutations BRAF/KRAS/NRAS.



Stade TNM:

pT2 pN0 L0 V0 Pn0

Rectum:

Réponse au traitement
néo adjuvant (Dworak).

Qualité d'exérèse du méso
rectum selon Quirke.

Biomarqueurs pronostics et prédictifs

- Marqueur pronostic donne une information sur le pronostic, devenir du patient indépendamment du traitement.
- Marqueur prédictif donne une information sur une réponse ou non réponse à un traitement spécifique.

MARQUEURS PROGNOSTICS

Diagnostic:

Type de pièce opératoire avec curage ganglionnaire:

Adénocarcinome type, différenciation.

Taille et profondeur d'infiltration.

Invasions lymphatique, veineuse ni péri nerveuse.

Tumor budding (Bd).

Réaction inflammatoire péritumorale.

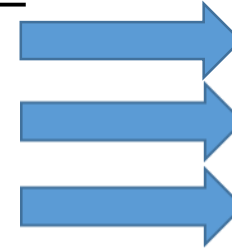
Front d'invasion.

Marges chirurgicales.

X ganglions lymphatiques dont X métastatiques (X/X).

Status microsatelitaire.

Mutations BRAF/KRAS/NRAS.



Stade TNM:

pT2 pN0 L0 V0 Pn0



Rectum:

Réponse au traitement

néo adjuvant (Dworak)

Qualité d'exérèse du méso

rectum selon Quirke

MARQUEURS PREDICTIFS

Merci pour votre attention!
Questions?